ΕΛΛΗΝΙΚΗ ΧΕΙΡΟΥΡΓΙΚΗ ΟΡΘΟΠΕΔΙΚΗ
ΚΑΙ
ΤΡΑΥΜΑΤΟΛΟΓΙΑ

ΠΑΝΗΓΥΡΙΚΟΝ ΤΕΥΧΟΣ
ΕΠΙ ΤΗ ΣΥΜΠΛΗΡΩΣΕΙ ΕΙΚΟΣΑΕΤΙΑΣ

ACTA ORTHOPEDICA HELLENICA

ΤΟΜΟΣ 19 ◆ ΕΤΟΣ 1967 ◆ ΤΕΥΧΟΣ 1

ΟΡΓΑΝΟΝ ΤΗΣ ΕΛΛΗΝΙΚΗΣ ΕΤΑΙΡΕΙΑΣ
ΧΕΙΡΟΥΡΓΙΚΗΣ ΟΡΘΟΠΕΔΙΚΗΣ & ΤΡΑΥΜΑΤΟΛΟΓΙΑΣ

ΑΘΗΝΑΙ
1969

ΑΝΑΚΟΙΝΩΣΙΣ

Α. ΑΡΖΙΜΑΝΟΓΛΟΥ, Β. ΤΣΙΜΠΟΥΚΗΣ, Ε. ΒΑΓΙΑΝΟΣ: Ἀντιπροσωπευτικαὶ περιπτώσεις θεραπείας παρημελημένων ὑψηλῶν συγγενῶν ἐξαρθρημάτων τοῦ ἰσχίου.

Ἀπὸ τοῦ ἔτους 1960 ἐπενοήθη καὶ ἐφηρμόσθη ὑπὸ τῆς ἡμετέρας Κλινικῆς συντηρητικὴ μέθοδος θεραπείας τῶν Σ.Ε.Ι. εἰς παιδιὰ μεταξὺ 3—8 ἐτῶν, τὰ ὁποῖα παρουσίαζαν ὑψηλὰ Σ.Ε.Ι. καὶ δὲν εἶχαν ὑποβληθῆ εἰς οὐδεμίαν θεραπευτικὴν ἀγωγὴν μέχρι τῆς προσελεύσεώς των εἰς ἡμᾶς. Αἱ περιπτώσεις αὐταὶ θεωροῦνται ὑπὸ πλείστων Ὀρθοπεδικῶν Χειρουργῶν ὡς ἀνεπίδεκτοι προσπαθείας πρὸς διόρθωσιν διὰ συντηρητικῶν μεθόδων. Καὶ ἡμεῖς ἀρχικῶς προετοιμάζομεν τοὺς μικροὺς ἀσθενεῖς δι' ἐγχειρητικὴν ἀγωγήν, πλὴν ὅμως, διὰ νὰ ἐπιτύχωμεν τὴν κάθοδον τῆς κεφαλῆς, ἐξετελέσαμεν ἐκτεταμένην τομὴν τῶν πέριξ τοῦ ἰσχίου μαλακῶν μορίων, τὴν ὁποίαν ἀποκαλοῦμεν «προπαρασκευαστικήν», ἤτοι:

— Μέσου καὶ Μικροῦ Γλουτιαίων

— Τείνοντος τὴν πλατεῖαν περιτονίαν

— Ὀρθοῦ Μηριαίου

— Ραπτικοῦ

— Προσαγωγῶν

— καὶ Λαγονοψοΐτου, ἐὰν τοῦτο ἐκρίνετο ἀναγκαῖον.

Κατόπιν σκελετικῆς μηριαίας ὑπερκονδυλίου ἐκτάσεως διὰ δελόνης Stei-

mann ἐπὶ 2 - 3 ἑβδομάδας, διὰ τῆς ὁποίας ἐπιτυγχάνεται κάθοδος τῆς κεφαλῆς τοῦ μηριαίου, παρτηρήσαμεν ὅτι ἡ ἀνάταξις τοῦ πάσχοντος ἰσχίου ἦτο εὔκολος καὶ σταθερὰ εἰς θέσιν κάμψεως καὶ ἀπαγωγῆς 90° τοῦ ἰσχίου. Τότε ἀπεφασίσαμεν τὴν ἀναβολὴν τῆς ἀνοικτῆς ἀνατάξεως ἐπὶ τρίμηνον καὶ ἐφαρμογὴν ΟΜΚΠ γυψεπιδέσμου, εἰς τὴν προαναφερθεῖσαν θέσιν ἐπὶ 3μηνον. Μετὰ τὸ χρονικὸν αὐτὸ διάστημα, διεπιστώσαμεν, κατόπιν ἀφαιρέσεως τοῦ ΟΜΚΠ γυψεπιδέσμου, ὅτι ἡ συγκράτησις καὶ σταθερότης τοῦ πάσχοντος ἰσχίου ἦτο λίαν ἱκανοποιητικὴ εἰς θέσιν ἀπαγωγῆς 45° καὶ εἰς οὐδετέραν στροφὴν (Β' χρόνος)· ἐφηρμόσθη νέος ΟΜΚΠ γυψεπίδεσμος εἰς τὴν νέαν αὐτὴν θέσιν ἐπὶ 3μηνον. Μετὰ τὴν ἀφαίρεσιν αὐτοῦ καὶ ἔλεγχον (κλινικὸν καὶ ἀκτινολογικὸν) τῆς σταθερότητος τῶν ἰσχίων, νέος ΟΜΚΠ γυψεπίδεσμος ἐφηρμόσθη εἰς μεγίστην ἔσω στροφὴν καὶ ὀλιγωτέραν ἀπαγωγὴν 30° (Γ' χρόνος).

Κατόπιν ἀφαιρεῖται ὁ γυψεπίδεσμος καὶ ἐπὶ ἱκανοποιητικῆς κλινικῆς καὶ ἀκτινολογικῆς εἰκόνος, ἀρχίζει προοδευτικὴ κινητοποίησις τῶν ἰσχίων διὰ φυσικοθεραπείας. Ὅταν ἐπιτευχθῇ ἱκανοποιητικὴ κινητικότης τῶν ἰσχίων (κάμψις 90°, ἀπαγωγὴ 40°), ἐπιτρέπεται ἡ στήριξις καὶ ἡ βάδισις.

Τώρα πλέον ,πεισθέντες ὅτι εἶναι δυνατὴ ἀναίμακτος θεραπεία εἰς τὴν κατηγορίαν αὐτὴν τῶν Σ.Ε.Ι., προπαρασκευάζομεν τὰ παιδία διὰ τὴν συντηρητικὴν ἀγωγήν, καὶ μόνον εἰς περίπτωσιν ἀποτυχίας προβαίνομεν εἰς αἱματηρὰν ἐπέμβασιν.

Ἡ συντηρητικὴ αὐτὴ μέθοδος ἐφηρμόσθη εἰς ἀμφοτεροπλεύρους καὶ ἑτεροπλεύρους περιπτώσεις παρημελημένων ὑψηλῶν Σ.Ε.Ι. Τὰ περιστατικὰ αὐτὰ ἀνέρχονται εἰς 22 μέχρι σήμερον.

1. Κ. Εὐαγγελία εἰσήχθη παρ' ἡμῖν τὸν Μάϊον 1965, εἰς ἡλικίαν 4½ ἐτῶν, μὲ ἀμφοτερόπλευρον ὑψηλὸν Σ.Ε.Ι.

4. 6.65 Προπαρασκευαστικὴ δεξιά.

25. 6.65 Ἀναίμακτος ἀνάταξις τοῦ ἐξαρθρήματος δεξ. ἰσχίου καὶ ἐφαρμογὴ

Ἀναίμακτος ἀνάταξις τοῦ ἐξαρθρήματος δεξ. ἰσχίου καὶ ἐφαρμογὴ

ΟΜΚΠ γυψεπιδέσμου.

24. 9.65 Προπαρασκευαστικὴ ἀριστερά.

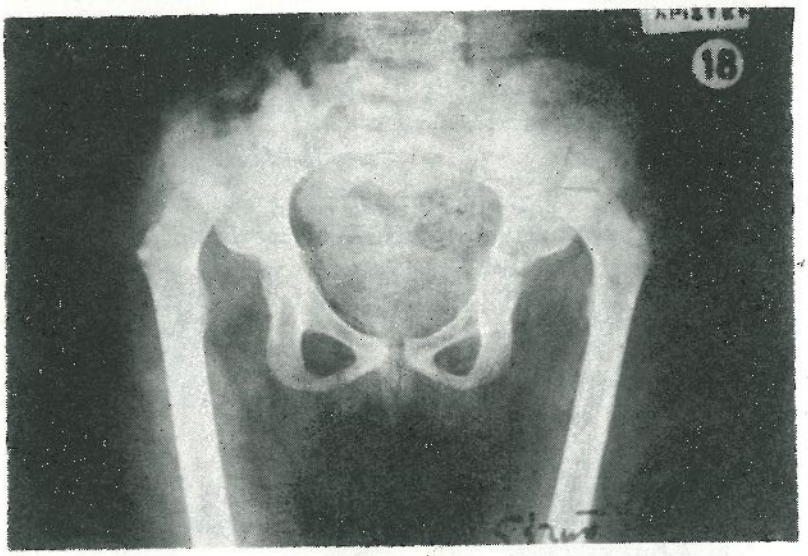

Εἰκ. 1. Περίπτωσις πρώτη : Κ. Εὐαγγελία. Προεγχειρητικὴ ἀκτινογραφία (πρὸ τῆς ἐνάρξεως τῆς θεραπείας) τῆς 27/5/1965

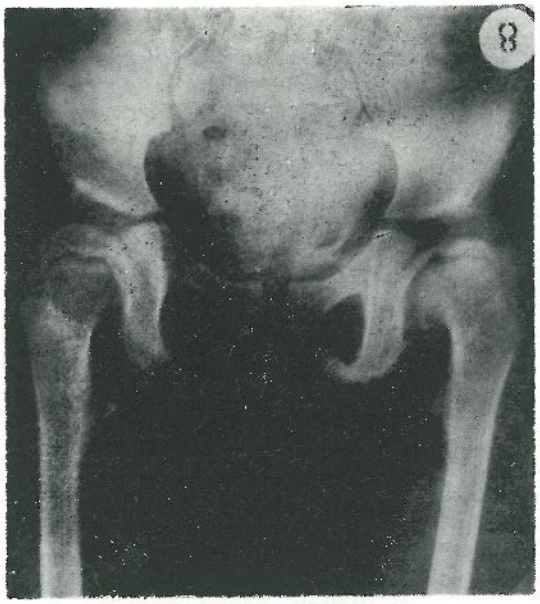

Εἰκ. 2. Περίπτωσις Πρώτη : Κ. Εὐαγγελία. Μετὰ τὸ πέρας τῆς θεραπείας 1/12/66.

13.10.65 Ἀναίμακτος ἀνάταξις τοῦ ἐξαρθρήματος ἀριστεροῦ ἰσχίου καὶ ἐφαρμογὴ ΟΜΚΠ γυψεπιδέσμου.
7. 2.66 Ἀναίμακτος ἀνάταξις εἰς Β' χρόνον.
11. 5.66 Ἀναίμακτος ἀνάταξις εἰς Γ' »

15. 8.66 Ἀφαίρεσις τοῦ γύψου καὶ ἔναρξις κινησιοθεραπείας. (εἰκ. 1-2).
2.12.66 Πλήρης κινητικότης τῶν ἰσχίων. Ἐπιτρέπεται στήριξις καὶ βάδισις.

2. Φ. Εὐσταθία προσῆλθεν παρ' ἡμῖν τὸν Δεκέμβριον 1965, εἰς ἡλικίαν 8 ἐτῶν μὲ παρημελημένον Σ.Ε.Ι. ἀριστερά.

14. 1.66 Προπαρασκευαστικὴ ἀριστεροῦ ἰσχίου.
2. 2.66 Ἀναίμακτος ἀνάταξις εἰς Α' χρόνον καὶ ἐφαρμογὴ γυψεπιδέσμου
4. 5.66 » » » Β' » καὶ » »
27. 7.66 » » » Γ' » καὶ » »
27.10.66 Ἀφαίρεσις τοῦ γύψου καὶ ἔναρξις φυσικοθεραπείας.

3. Κ. Γεώργιος προσῆλθεν παρ' ἡμῖν τὸν Δεκέμβριον 1955, εἰς ἡλικίαν 11 ἐτῶν, μὲ Σ.Ε.Ι. ἀριστερά.

17.12.65 Προπαρασκευαστικὴ ἀριστεροῦ ἰσχίου.
19. 1.66 Ἀναίμακτος ἀνάταξις εἰς Α' χρόνον καὶ ἐφαρμογὴ γυψεπιδέσμου
20. 4.66 » » » Β' » καὶ » »
20. 7.66 » » » Γ' » καὶ » »
16.10.66 Ἀφαίρεσις γύψου καὶ ἔναρξις φυσικοθεραπείας.

SUMMARY

A. ARZIMANOGLOU, V. TSIMPOUKI, E. D. VAYANOS. Treatment of typical neglected cases of high congenital dislocations of the hip joint.

ΕΠΙΔΕΙΞΙΣ

Γ. ΧΑΡΤΟΦΥΛΑΚΙΔΗΣ, Ι. ΜΑΤΣΟΥΚΑΣ, Γ. ΠΑΠΑΧΡΗΣΤΟΥ: Ἄτυπος ἀκτινολογικῶς μορφὴ ὀστεοσκληρύνσεως, ὑποδυομένη κλινικῶς εἰκόνα χονδροϋποπλασίας (ἀρχομένη ν. τοῦ Ribbing).

Ἡ Πανεπιστημιακὴ Ὀρθοπεδικὴ Κλινικὴ ἐπιδεικνύει περίπτωσιν, ἡ ὁποία ἀπησχόλησεν ἡμᾶς διαγνωστικῶς, ἐξακολουθεῖ δὲ νὰ προβληματίζῃ καὶ θεραπευτικῶς.

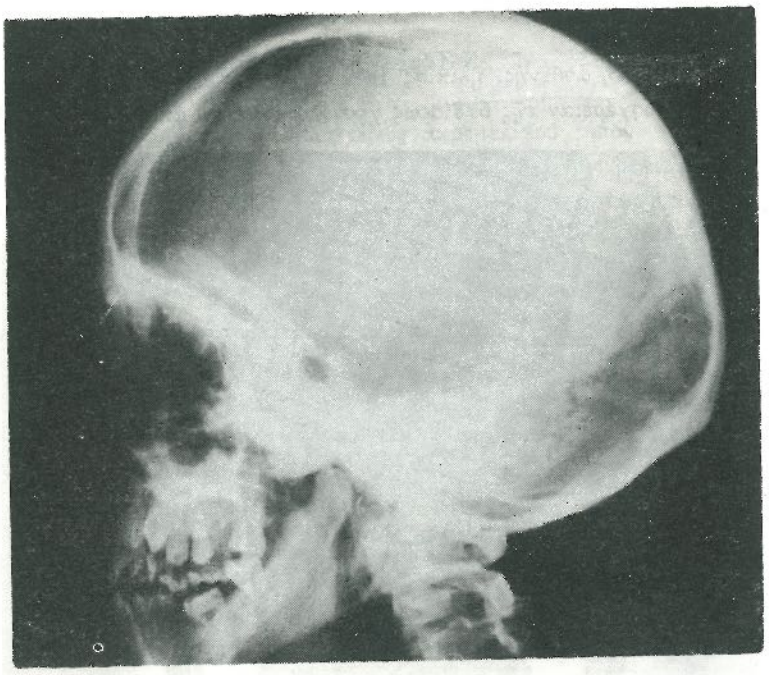

Εἰκ. 1. Παρατηρεῖται μετρίου βαθμοῦ πύκνωσις τῶν ὀστῶν τῆς βάσεως τοῦ κρανίου. Τουρκικὸν ἐφίππιον μορφολογικῶς ἄθικτον.

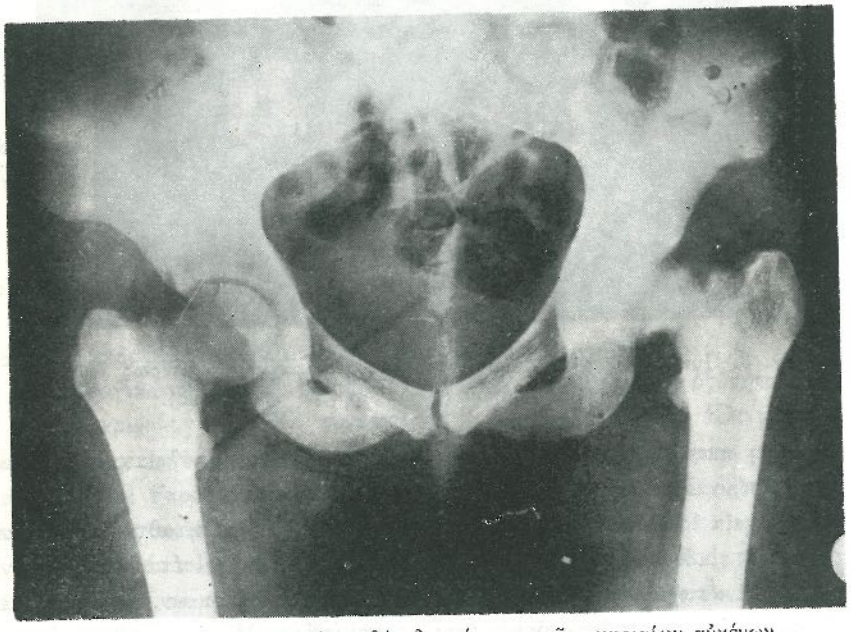

Εἰκ. 2. Εἰκὼν ἀμφιπλεύρου θψευδαρρώσεως τῶν μηριαίων αὐχένων.

Ἡ προκειμένη ἀσθενής, ἡλικίας 18 ἐτῶν ἐξ Ἠπείρου, ἤχθη μέχρις ἡμῶν δι' ἐπώδυνον δυσχέρειαν τῆς βαδίσεως χρονολογουμένην ἀπὸ ἔτους, ἡ δὲ δυσχέ-

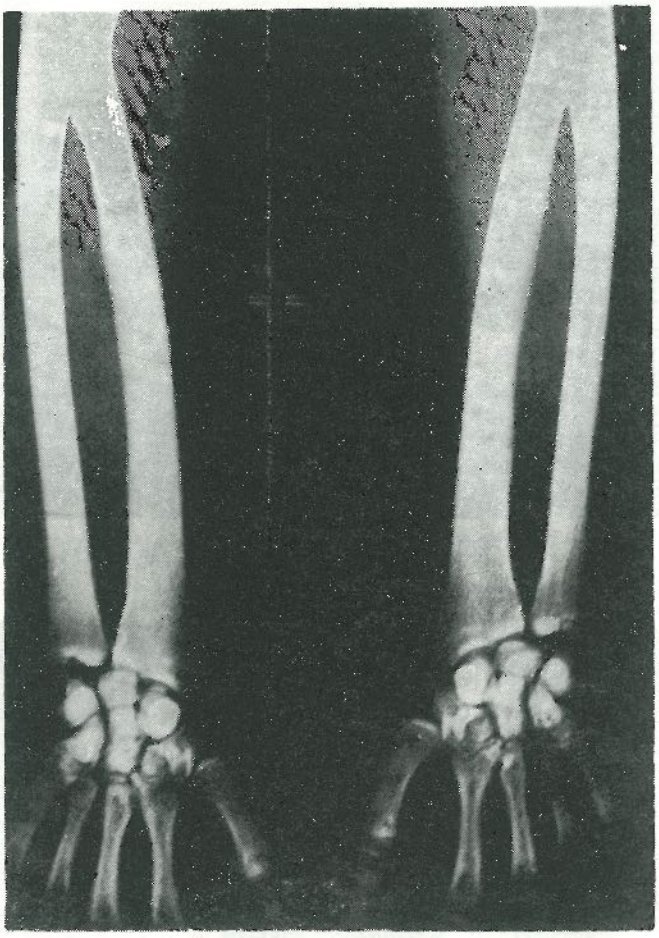

Εἰκ. 3. Πυκνωτὴ ἐμφανισις τῶν ὀστῶν τοῦ ἀντιβραχίου ἰδιαιτέρως δὲ τῶν ὀσταρίων τοῦ καρποῦ (εἰκὼν ἀσήπτου νεκρώσεως).

ρεια αὕτη κατὰ τοὺς τελευταίους μῆνας, ἐξικνεῖται μέχρι λειτουργικῆς δυσχρησίας τῶν κάτω ἄκρων.

Στοιχεῖα ἱστορικοῦ ἐν συντομίᾳ: Δύο πρῶτοι ἐξάδελφοι αὐτῆς ἐμφανίζουν παρεμφερῆ εἰκόνα καὶ ὀστικὰς ἀνωμαλίας (εὑρίσκονται εἰσέτι ὑπὸ μελέτην). Ἀσθενὴς ἀναστήματος 153 ἑκ. καὶ βάρους 47 χιλιογράμμων. Κεφαλὴ ὑπενθυμίζουσα εἰκόνα ἀποδραμούσης βαρείας ραχίτιδος. Μετρίου βαθμοῦ ὑπερτελορισμός, ἀποπλάτυνσις ριζορρινίου, θολοειδὴς ὑπερώα. Λαιμὸς βραχύς, μι-

κροῦ βαθμοῦ σκολίωσις θωρακικῆς μοίρας Σ.Σ., ἔντονος ὀσφυϊκὴ λόρδωσις, ἀνώμαλος βάδισις.

Ἐντυπωσιακὴ μικρομελία ἰδιαιτέρως ἀκρομελικοῦ τύπου — βραχυμεταφαλαγγία — βραχυδακτυλία μετὰ κλινοδακτυλίας. Βράχυνσις μεγάλου δακτύλου ἄκρων ποδῶν. Διαταραχαὶ ἀπολύτως συμμετρικαί. Κινητικότης μικρῶν καὶ με-

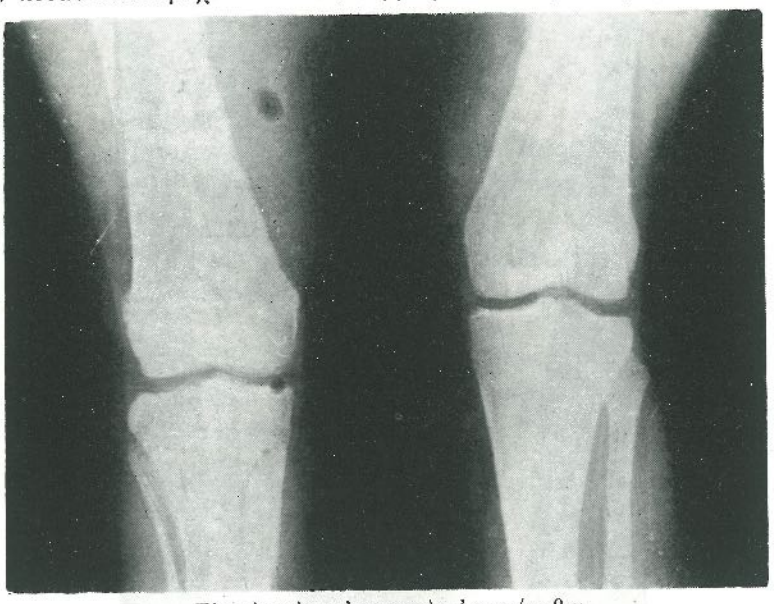

Εἰκ. Διφυὴς - ἐπιγονατὶς ἀμφοτέρωθεν.

γάλων ἀρθρώσεων ἐντὸς φυσιολογικῶν ὁρίων, πλὴν τῆς τῶν κατ' ἰσχίων. Μυϊκὴ δυστροφία ἰδία τῶν περιφερικῶν ὁμάδων τῶν ἄκρων

Νευρολογικῶς: Τενόντιος ὑπεραναστακλαστικότης τῶν κάτω ἄκρων.

Αἱματολογικὴ καὶ βιοχημικὴ ἔρευνα ἄνευ οὐδενὸς παθολογικοῦ προσανατολιστικοῦ εὑρήματος.

Ὀφθαλμολογικῶς: Βυθός, φωτοκινητικὰ ἀνταναστακλαστικά, μορφολογία φακοῦ καὶ ἴριδος ἄνευ οὐδεμιᾶς παθολογικῆς χροιᾶς.

Ὠτολογικῶς: Μετρίου βαθμοῦ ἐλάττωσις τῆς ἀκουστικῆς ὀξύτητος ἄμφω.

Ἐνδοκρινολογικῶς: Ὁ συνεργάτης ἐνδοκρινολόγος τῆς Κλινικῆς ἀποκλείει συμμετοχὴν ἐνδοκρινῶν ἀδένων εἰς τὸ ἐν λόγῳ σύνδρομον καὶ δὴ θυρεοειδοῦς καὶ παραθυρεοειδῶν, ὡς ἐκ πρώτης ὄψεως εἶναι ἐνδεχόμενον, ὁ ρόλος αὐτῶν νὰ θεωρηθῇ ὕποπτος.

Ἐκ τῆς ἀκτινογραφικῆς διερευνήσεως ὁλοκλήρου σχεδὸν τοῦ σκελετοῦ ἐπισημαίνονται τὰ κάτωθι εὑρήματα: Συμμετρικαὶ δυστροφικαὶ ἐπιφυσιακαὶ βλάβαι κατ' ἀμφοτέρας τὰς πηχεοκαρπικὰς καὶ ποδοκνημικάς. Ἐκλεκτικὴ καὶ

συμμετρικὴ ὀστεοπύκνωσις, ἰδίᾳ ἐπὶ τῶν ὀστῶν τοῦ καρποῦ. Ψευδάρθρωσις ἀμφοτέρων τῶν μηριαίων αὐχένων καὶ αὐχενικοῦ τύπου ραιβὸν ἰσχίον. Δυστροφία τῶν ἐπιγονατίδων ὑπὸ τὴν μορφὴν τῆς διμεροῦς καὶ πολυμεροῦς ἐπιγονατίδος.

Ὀστεοπεριοστικὸν τεμάχιον ἐκ τῆς διαφύσεως τῆς κνήμης, ἀποσταλὲν δι'

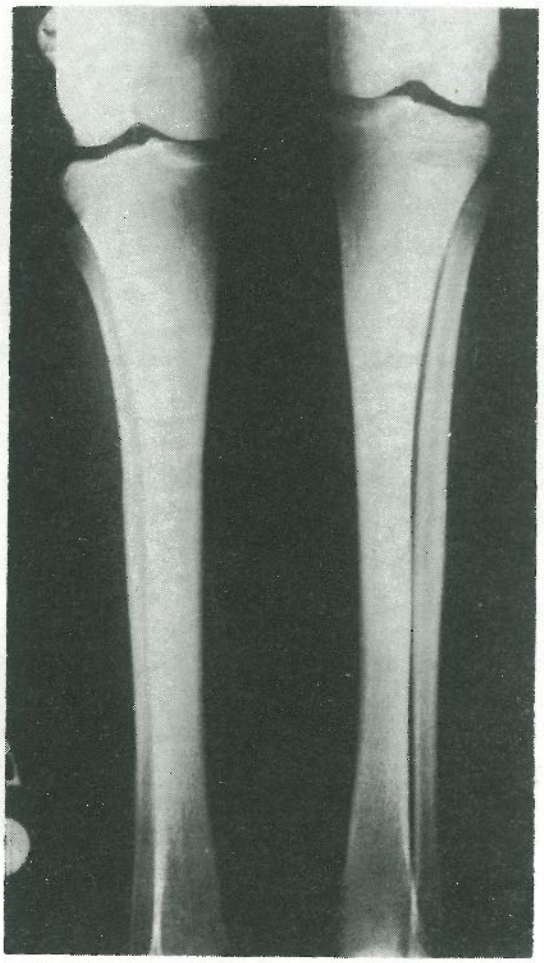

Εἰκ. 5. Αἱ ἄνω κνημιαῖαι ἐπιφύσεις εἶναι στενώτεραι τοῦ φυσιολογικοῦ (ὑποπλαστικαί). Αἱ διαφύσεις τῶν κνημῶν εἶναι βαθυσκιεραὶ ὑπενθυμίζουσαι ὀστεοσκληρυντικὴν νόσον.

ἱστολογικὴν ἐξέτασιν, ἔφερεν εἰς φῶς τὰ ἑξῆς στοιχεῖα ἐν συμπεράσματι: Κατὰ τὸ ἀποσταλὲν ὑλικὸν παρετηρήθησαν ἀλλοιώσεις, αἵτινες δὲν εἶναι χαρακτηριστικαὶ εἰδικῆς τινὸς ἐπεξεργασίας. Παρατηρεῖται ἰνώδης πάχυνσις τοῦ περιοστέου καὶ μικρὰ ἀραίωσις τῶν ὀστεοδοκίδων. Ἀπητήθη ὑπερβολικὸς χρόνος ἀφαλατώσεως (4 ἑβδ.).

Μία ὀρθοπεδική νόσος, ἡ ὁποία δύναται νὰ ἑρμηνεύσῃ καὶ νὰ συμπεριλάβῃ ἐν τῷ συνόλῳ τὴν ἀνωτέρω κλινικήν, ἀκτινολογικὴν καὶ ἱστολογικὴν σημειολογίαν, εἶναι ἡ νόσος τοῦ Ribbing ἤ νόσος τῶν Müller - Ribbing, ἤτοι ἡ πολλαπλῆ κληρονομικὴ διαφυσιακὴ σκλήρυνσις, ἡ ὁποία συνδυάζεται ὑπὸ ποικιλίας ἐπιφυσιακῆς ἐγχονδρίου δυσοστώσεως καὶ νευρομυϊκῶν διαταραχῶν. Ἡ ἔλλειψις ἀκτινολογικῶν εὑρημάτων ἐκ τῶν διαφύσεων, δέον νὰ ἀποδοθῇ εἰς τὸ γεγονός, ὅτι ἡ νόσος διανύει ἀρχικὸν στάδιον. Ὑπ' αὐτὴν ἄλλωστε τὴν ἔννοιαν τὴν ἀποκαλοῦμεν ἄτυπον. Συνήθης ἔναρξις αὐτῆς ἀπὸ τὸ πέρας τῆς δευτέρας 10ετίας τῆς ζωῆς μέχρι τῶν 30 ἐτῶν.

Ἡ προτεινομένη ὑφ' ἡμῶν ὀρθοπεδικὴ ἀντιμετώπισις συνίσταται εἰς τὴν ἐκτέλεσιν, εἰς δύο χρόνους, ὀστεοτομίας βλαισότητος τῶν ἰσχίων καὶ συγκράτησιν δι' ἥλων Mac Laughlin.

Τόσον τὴν διάγνωσιν ὅσον καὶ τὴν ὑπὸ σκέψιν θεραπευτικὴν ἀγωγὴν φέρομεν εἰς ἐλευθέραν κρίσιν καὶ συζήτησιν...

SUMMARY

G. CHARTOFYLAKIDES, J. MATSOUKAS and G. PAPACHRISTOU. Report on a non typical case of osteosclerosis simulating clinically chondroplasia (Ribbing's disease).

ΑΝΑΚΟΙΝΩΣΕΙΣ

Γ. ΛΙΒΑΘΥΝΟΠΟΥΛΟΣ: Ἀνάγκη περιορισμοῦ τῆς χορηγουμένης κορτιζόνης εἰς τὴν ρευματοειδῆ καὶ παραμορφωτικὴν ἀρθρίτιδα.

Δὲν ὑπάρχει ἀμφιβολία ὅτι τὰ κορτικοειδῆ, καὶ μάλιστα ἡ κορτιζόνη, εἶναι ἄριστα φάρμακα. Μᾶς ὑποβοηθοῦν πολὺ εἰς τὴν θεραπείαν τῆς ρευματικῆς ἀρθρίτιδος (τῆς γενικευμένης καὶ τῆς ἐντετοπισμένης). Τὰ χορηγοῦμεν ὑποδορίως ἐνδομυϊκῶς, ἀλλὰ καὶ ἐνδοαρθρικῶς.

Προσωπικῶς, ἀποφεύγω τὰς μεγάλας δόσεις καὶ προτιμῶ τὰς τοπικὰς ἐγχύσεις. Ἀρχίζω μὲ νοβοκαΐνην καὶ ἐλαχίστην κορτιζόνην τοποθετῶ εἰς τὴν ἄρθρωσιν. Ἀποφεύγω νὰ κάνω αὐτὰς τὰς ἐνέσεις, ἐὰν ὁ ἀσθενὴς ἔκαμε ἐπὶ μακρὸν ἐνέσεις σαλικυλικῶν. Ἀπαγορεύω δὲ τὴν σύγχρονον λῆψιν σαλικυλικῶν.

Τὰς γνώμας αὐτὰς ἐσχηματίσαμεν κατόπιν ὡρισμένων ἄρθρων τῆς βιβλιογραφίας καὶ ἰδικῶν περιπτώσεων τὰς ὁποίας θὰ σᾶς ἐκθέσω ἐν ὀλίγοις,

καθὼς καί τινων πειραματικῶν δεδομένων (τῆς βιβλιογραφίας) καὶ τῶν ἡμετέρων σχετικῶν προσπαθειῶν.

1) Ἡ χορήγησις κορτιζόνης μετὰ χορήγησιν σαλικυλικῶν ἢ Butazolidine ἐπιτείνει τὰ μέγιστα τὴν δρᾶσιν αὐτῶν ἀναγράφουν τὰ διαφημιστικὰ ἔντυπα, τῶν φαρμακευτικῶν Ἑταιρειῶν τῶν ἐχόντων σαλικυλοῦχα.

Ἄμεσος εἶναι ἡ ἐπίδρασις τῆς κορτιζόνης μετὰ σαλικυλοῦχα ἐπὶ τῶ ἐπιμεινουσῶν ἀρθριτίδων ἀναγράφουν καὶ οἱ Abbart Largan.

Ἡ κορτιζόνη προκαλεῖ ὀστεονέκρωσιν καὶ ἀρκετὰ ἐκτεταμένην (Serc Simon) ὥστε νὰ ἀποφεύγεται καὶ μάλιστα εἰς μεγάλας δόσεις εἰς ἀσθενεῖς προδιατεθειμένους πρὸς αὐτήν.

Ἐκτὸς τούτου ἡ κορτιζόνη καὶ τὰ σαλικυλικὰ σκευάσματα μάλιστα εἰς μεγάλας δόσεις, ἔχουν καὶ ἄλλας παρενεργείας ἐπὶ τοῦ πεπτικοῦ συστήματος (Δασκαλάκης κλπ.).

Ἐπειδὴ ταῦτα δὲν συμφωνοῦν μὲ τὰς ἀπόψεις τῶν περισσοτέρων ὀρθοπεδικῶν ἃς μοῦ ἐπιτρέψητε νὰ σᾶς ἀπασχολήσω δι' ὀλίγων ἐπ' αὐτῶν.

Ἡ κορτιζόνη δημιουργεῖ γαστροδωδεκαδακτυλικὸν ἕλκος καὶ ἐπιτείνει τὸ δημιουργηθὲν δι' ἄλλων οὐσιῶν (σαλικυλικῶν) ἀλλὰ καὶ δι' ἄλλων γενικῶς αἰτίων, νευρικῶν ἐρεθισμῶν π.χ.

Καὶ ἐνῷ ἀναγράφεται (Grenshav - Knicht) ὅτι τοπικῶς μόνον δύναται νὰ γίνῃ μὲ δόσεις 25—50 Μλ καθ' ἑκάστην ἡμέραν μὲ μεσοδιαστήματα 5—7 ἡμερῶν καὶ 4 μόνον φοράς, δίδεται συχνότερον καὶ εἰς μεγαλυτέρας δόσεις καὶ μάλιστα μὲ σύγχρονον χορήγησιν σαλικυλικῶν τῶν ὁποίων ἡ ἐνέργεια διὰ τὴν δημιουργίαν ἑλκῶν εἶναι γνωστή.

Περιπτώσεις

1) Τ α χ. Π ρ α ξ ι τ έ λ η ς βιβλιοδέτης ἐτῶν 50, ἄλγη εἰς τὴν ράχιν Lassegue θετικόν, ἄλγη καθ' ὅλην τὴν διαδρομὴν τοῦ ἰσχιακοῦ (1962). Εἰσάγεται εἰς Κλινικὴν Ἁγ. Εἰρήνη. Μεγάλαι δόσεις χορηγοῦνται σαλικυλικῶν καὶ κορτιζόνης. Διαθερμίαι (διάγνωσις «τυπικὴ ἰσχιάς»).

Ἀκτινογραφικῶς στένωσις τοῦ αὐλοῦ τοῦ νωτιαίου σωλῆνος παρατηρεῖται χωρὶς ἄλλας ἐμφανεῖς ἀλλοιώσεις τῶν ὀστῶν.

Μετὰ 40 ἡμέρας ἀραίωσις τῶν ὀστῶν ἐμφανίζεται εἰς τὴν ἀκτινογραφίαν.

Καλεῖται ὁ νευρολόγος Παπαμιχαὴλ καὶ ἐν συμβουλίῳ ἀποφασίζομεν τὴν διακοπὴν τῶν ἐνέσεων σαλικυλικῶν καὶ τῆς κορτιζόνης καὶ ἐφαρμογὴν τοπικῶς τῆς νοβοκαΐνης.

Ἐγένοντο ἐνέσεις νοβοκαΐνης, ἡ κατάστασις ἐβελτιώθη, ἠδύνατο νὰ καθήσῃ. Ἀκολούθως ἐτοποθετήθη δερμάτινος στηθόδεσμος μὲ ἐλαφρὰν λόρδωσιν, ἥτις καὶ αὐξάνεται. Ὁ ἀσθενὴς ἀνέλαβε τὴν ἐργασίαν του καὶ ἐξακολουθεῖ ἐργαζόμενος μέχρι σήμερον 1966.

2) Μαρία Μετ. ἔγγαμος ἐτῶν 46 ἄνευ τέκνων, οἰκιακά, μὲ οὐδὲν εἰς τὸ ἱστορικόν. Ἄλγος εἰς τὴν δεξιὰν κατὰ γόνυ, διόγκωσις αὐτῆς. Χορὸς ἐπιγονατίδος. Τίθεται εἰς ἀκινησίαν.

Ἀντιρευματικὴ θεραπεία ἀναλαμβάνεται ὑπὸ παθολόγου 21.1.61.

Καλοῦμαι πάλιν μετὰ 40 ἡμέρας, διότι τὰ ἄλγη ἐπιμένουν. Διακοπὴν τῶν ἐνέσεων δὲν ἐπετύχομεν. Κορτιζόνη μάλιστα προστίθεται. Τὰ ἄλγη ἐπιδεινοῦνται. Ἀραίωσις τῶν ὀστῶν παρατηρεῖται.

Τὴν 26.5.61 προσκαλοῦμαι πάλιν διὰ τὸν φόβον λευκοῦ ὄγκου τοῦ γόνατος. Διὰ τὸ ἴδιον πρᾶγμα καλεῖται καὶ ἕτερος εἰδικὸς (ὀρθοπεδικός).

Τώρα ἐπέτυχον διακοπὴν τῶν ἐνέσεων κορτιζόνης καὶ ἰσχυροτέραν ἐπίδεσιν τῆς κατὰ γόνυ. Τὸ ὑγρὸν ἐξαφανίζεται. Μετὰ ἕνα μῆνα ἀρχίζω νὰ κινητοποιῶ τὴν ἄρθρωσιν, ἀλλὰ μετὰ τὰς κινήσεις ἐπιμένω εἰς τὴν ἐπίδεσιν.

Τὴν ἀσθενῆ εἶδον πλειστάκις ἔκτοτε. Οὐδὲν μοῦ ἀνέφερε διὰ τὴν κατὰ γόνυ. Βαδίζει ἄριστα.

3) Αἰκατερίνη Στεφ. Ἐτῶν 60, χήρα δημοσιογράφου. Τὴν 19.1.62 ἐπεσκέφθην αὐτὴν δι' ἄλγη κατὰ τὴν ράχιν καὶ τὸ ἀριστερὸν κάτω ἄκρον.

Ἄλγη παρουσιάζει ἀπὸ τοῦ 1959 κατὰ τὸ ἀριστερὸν ἰσχίον καὶ λαμβάνει μεγάλας δόσεις σαλικυλικῶν.

Ἐλάττωσις εὐρύτητος κινήσεων τῆς ἀριστερᾶς κατ' ἰσχίον. Ἀκτινογραφικῶς παραμόρφωσις τῆς κεφαλῆς τοῦ μηριαίου, παραμορφωτικὴ ἀρθρῖτις.

Δι' ἄλγη εἰς τὴν λεκάνην ἐκτελοῦνται ὑπὸ τοῦ προηγουμένου ἰατροῦ ἐνέσεις κορτιζόνης καὶ τοπικῶς. Μεγάλη ἀραίωσις τῶν ὀστῶν ἐκεῖ. (Ἴδε ἀκτινογραφίας).

Ζητοῦμεν ἐλάττωσιν τῶν δόσεων τῶν σαλικυλικῶν. Ἐκτέλεσιν μιᾶς ἐνέσεως Butazolidine καὶ τελείαν διακοπὴν τῆς κορτιζόνης.

Ἡ πύκνωσις τῶν ὀστῶν τῆς λεκάνης ἐλαττώνεται ἕως ὅτου ἔλθῃ εἰς τὸ φυσιολογικόν.

Ἐξακολουθεῖ πάντοτε μικρὰ δόσις σαλικυλικῶν. Ἐνδιαμέσως δὲ ἐνέσεις Butazolidine καὶ βιταμίνης Β. Ἀναβολικά.

Τὴν ἐπανεῖδον τὸ 1966 διὰ θλᾶσιν εἰς τὴν λεκάνην καὶ τὸν κόκκυγα.

Συνιστῶ ἀνάπαυσιν εἰς τὴν κλίνην, θερμοφόρον. Μετὰ 20ήμερον ἐγείρεται μὴ ἔχουσα μεγάλα ἄλγη καὶ ἔκτοτε βαδίζει μετὰ δυσκολίας βεβαίως, ἕνεκα τῆς ἀλλοιώσεως τοῦ ἀριστεροῦ ἰσχίου. Ἀλλ' ἀρκετὰ ἱκανοποιητικῶς τῇ χρήσει βακτηρίας.

4) Ἀθανάσιος Μ. ράπτης, ἐτῶν 55, ἔχει ὑποστῆ νεφρεκτομὴν διὰ λιθίασιν νεφροῦ.

Προσῆλθεν δι' ἐπιδιδυμίτιδα· ἡ ἐπιδιδυμῖτις εἶναι σκληρά. Συνιστῶνται ἐνέσεις στρεπτομυκίνης, ἀνάρτησις τῶν ὄρχεων Suspansoir.

Ὑπεχώρησεν αὕτη μὲ οὐδὲν τὸ ἰδιαίτερον. Διὰ τὴν φύσιν τῆς παθήσεως, ἐὰν ἦτο καλοβακτηριακή, ἢ φυματιώδης δὲν ἔχομεν σαφεῖς ἀποδείξεις. Τὸ πρακτικὸν τῆς ἐγχειρήσεως (διὰ τὴν νεφρεκτομὴν) δὲν μᾶς ἐδόθη.

Μετὰ τρία ἔτη προσέρχεται δι' ἄλγος ἔντονον εἰς τὸν ἀριστερὸν ἀγκῶνα.. Ἐκ τῆς ἀκτινογραφίας ἐκτὸς ἐλαφρᾶς ἀραιώσεως οὐδὲν ἄλλο ὑπάρχει. Τοπικῶς δὲν διαπιστοῦται φλεγμονώδης ἀντίδρασις (δὲν ὑπάρχει θερμότης, διόγκωσις).

Ἐπειδὴ δὲν ὑπάρχουν ἐνδείξεις εἰδικῆς ἐπεξεργασίας συνίστᾶται τοπικῶς νοβοκαΐνη. Ἔνεσις οὐχὶ εἰς βάθος καὶ παρακολούθησις.

Ἐκτελοῦνται μερικαὶ ἐνέσεις (τρεῖς). Ἐλάττωσις τῶν ἀλγῶν. Ὁμιλοῦμεν περὶ ἐνδοαθρικῆς κορτιζόνης, ἀλλὰ ἀναβάλλομεν αὐτήν.

Ὁ συνάδελφος Δήμιτσας ἀναλαμβάνει τὴν ἐκτέλεσιν ταύτης, δύο ἐνέσεις. Κατάπτωσις τῶν ἀλγῶν.

Ἔκτοτε ἔχει καλῶς.

5) Θρασύβουλος Β. Ἐτῶν 78. Εἶχε παλαιὰν κυστίτιδα καὶ ἀρθρίτιδα. Τὸν ἐπεσκέφθην τὰ Χριστούγεννα τοῦ 1963 (24.12.63). Ἰδίως εἶχεν ἄλγη εἰς τοὺς δακτύλους τοῦ ἑνὸς ποδός. Μεγάλας δόσεις πενικιλίνης ἐλάμβανε.

Ἐζήτησε, ἐὰν πρέπει, νὰ κάμῃ καὶ κορτιζόνην. Ἐπιθυμεῖ νὰ διακόψῃ τὴν πενικιλίνην ἢ μειώσῃ αὐτήν. Τὸν Ἰανουάριον 1964 τὸν ἐπεσκέφθην πάλιν. Δὲν ἠλάττωσε τὰ σαλικυλικά. Ἐζήτησε νὰ κάμῃ καὶ τοπικῶς κορτιζόνες. Δυστυχῶς δὲν ἤκουσε τὰς συμβουλάς μου, ὅτι τοῦτο δὲν εἶναι φρόνιμον. Δὲν ἠρώτησα ἐὰν ἠλάττωσε τὰ σαλικυλοῦχα. Ὑπέστη γαστρορραγίας συνεχεῖς.

Οὐδὲν ἀναφέρεται περὶ παθήσεως τοῦ στομάχου. Μετὰ ἑξάμηνον ὑπέκυψεν ἐξ ἐξαντλήσεως.

Ὑπενθυμίζομεν τὰ πειράματα διὰ τὴν ἐπίδρασιν τῆς κορτιζόνης ἐπὶ τοῦ στομάχου ἐν συνδυασμῷ μὲ τὰ σαλικυλικὰ εἰς τὴν πρὸς τὴν τοῦ θέματος ἀνακοίνωσίν μας (ἐπὶ 20 κυνῶν) συμπεραίνομεν ὅτι ἡ κορτιζόνη δὲν ἐπιτείνει

σημαντικῶς τὴν δρᾶσιν τῶν σαλικυλικῶν εἰς τὴν ἐν συνεχείᾳ ὅμως ἐξέτασιν τοῦ θέματος (πειράματα ἐπὶ 30 κυνῶν).

Ἐπειδὴ μάλιστα παρουσιάσθησαν ἐν τῇ ξένῃ καὶ δὲν ἐδημοσιεύθη ἀκόμη ἐδῶ, θὰ πρέπει νὰ ἀναφέρω καὶ μερικὰ ἐπ' αὐτῶν.

Ἐπὶ τῶν κυνῶν ἐξετέλεσα συνδυασμὸν ἐγχειρήσεων καὶ κορτιζόνης ἐπὶ τῶν 14. Εἰς τὰς ἄλλας 15 ἔκαμον συνδυασμὸν κορτιζόνης καὶ σαλικυλικῶν. Εὗρον δὲ ὅτι ἐπὶ 5 κυνῶν ὅπου ἐχορήγησα πρῶτον τὰ σαλικυλικὰ καὶ εἶτα τὴν κορτιζόνην τὰ 4 ἐδημιούργησαν ἕλκος καὶ ἓν διετρήθη μάλιστα.

Ἐπὶ 5 κυνῶν ἐχορηγήσαμεν πρῶτον τὴν κορτιζόνην καὶ εἶτα τὰ σαλικυλικά. Εἰς ἓν ἔσχομεν διάτρησιν καὶ εἰς ἕτερον ἕλκωσιν τῶν λαχνῶν.

Εἰς τὰ πέντε τελευταῖα ὅπου ἐδίδοντο ἐκ περιτροπῆς σαλικυλικὰ καὶ κορτιζόνη εἰς ἕνα ἕλκωσις καὶ ἕτερον διάβρωσις.

Ἀκόμη καὶ περιπτώσεις κυνῶν ὅπου μὲ ἐλαχίστην δόσιν κορτιζόνης ἐδημιουργήθησαν γαστρορραγίαι.

Ἐπίκρισις

Εἰς τὰς δύο πρώτας περιπτώσεις ἔσχομεν τὴν ἀραίωσιν τῶν ὀστῶν τὴν ὁποίαν ἐμνημόνευσα ἐν ἀρχῇ τοῦ ἄρθρου.

Εἰς τὴν περίπτωσιν 3 ἔχομεν ἐπίσης ἀραίωσιν διὰ κορτιζόνης, ἡ ἁπλῆ κατάργησίς της ἐβελτίωσεν τὴν κατάστασιν.

Ἡ ἐλάττωσις τῶν σαλικυλικῶν δὲν ἐπέδρασεν ἐπὶ τῶν ἀλγῶν ἐνῷ ἐβελτίωσεν αἰσθητῶς τὴν κατάστασιν τοῦ ὅλου ὀργανισμοῦ.

Ἀντιθέτως εἰς τὴν περίπτωσιν 4 βλέπομεν ὅτι μικρὰ δόσις κορτιζόνης ἄνευ σαλικυλικῶν μᾶς ἔδωσεν ἕνα ἄριστον ἀποτέλεσμα.

Ἡ διστακτικότης καὶ ἀναβλητικότης μου ὠφείλετο εἰς τὴν προηγουμένην νοσηρὰν κατάστασιν εἰς τὴν ὁποίαν πάντοτε ἠδύναντο νὰ ὑπάρχουν ἀμφιβολίαι διὰ τὴν φύσιν αὐτῆς.

Ἂν ἦτο κολοβακτηριακὴ δηλαδὴ ἢ ἐπιδιδυμῖτις;

Ἡ περίπτωσις 5 ἐν συνδυασμῷ μὲ τὰ ἀναφερθέντα ἐπὶ τῶν πειραμάτων μας μᾶς δεικνύουν πόσον εἶναι ἐπικίνδυνος ἡ χορήγησις κορτιζόνης μὴ καταργουμένων τῶν σαλικυλικῶν ἢ μετὰ μεγάλων δόσεων αὐτῶν.

Ἀναφέρεται βεβαίως εἰς τὴν βιβλιογραφίαν ἀναστολὴ τῶν αἱμορραγιῶν, γαστρορραγιῶν διὰ ACTH καὶ κορτιζόνης, ἀλλὰ εἶναι τόσον κοινὴ (Δασκαλάκης, Λιβαθυνόπουλος) ἡ ἀνάπτυξις ἑλκῶν διὰ κορτιζόνης σαλικυλικῶν, ὥστε νομίζομεν ὅτι ἀπὸ πρακτικῆς ἀπόψεως πρέπει νὰ ἀποφεύγεται αὕτη ἢ νὰ μετριάζεται ὅταν ἐχορηγήσαμεν σαλικυλικά. Αἱ περιπτώσεις μας καὶ τὰ πειράματά μας τὸ δεικνύουν.

Τὸ ὅτι ἡ κορτιζόνη δίδει τὰς δυνατότητας ἑνὸς θανατηφόρου Stress

(Welh) καὶ μετὰ ἕνα χρονικὸν διάστημα ἔπειτα ἀπὸ μίαν συνεχῆ χορήγησίν της δὲν εἶναι ὑπὲρ τῆς παρατεταμένης χορηγήσεώς της.

Βεβαίως ἐπαναλαμβάνομεν ἡ χορήγησίς της δίδει εἰς περιπτώσεις μεμονωμένων ἀρθραλγιῶν ἄ ρ ι σ τ α ἀποτελέσματα, ὡς εἰς τὴν περίπτωσιν 4. Ὥστε δὲν πρέπει νὰ φύγῃ ἀπὸ τὴν φαρμακευτικὴν φαρέτραν μας, ἀλλὰ ὑποστηρίζομεν ὅτι πρέπει νὰ μειωθοῦν αἱ δόσεις καὶ νὰ περιορισθοῦν αἱ περιπτώσεις εἰς τὰς ὁποίας τὴν δίδομεν.

Περίληψις - Συμπεράσματα

Ἀφοῦ ἀνεφέραμεν μερικὰ ἐκ τῆς βιβλιογραφίας διὰ τὴν δρᾶσιν τῶν σαλικυλικῶν καὶ τῆς κορτιζόνης, ἐπαρουσιάσαμεν μερικὰς περιπτώσεις ἐκ τῆς ἰδιωτικῆς μας πελατείας ὅπου ἡ σύγχρονος χορήγησις ὑπῆρξεν ἐπιβλαβής.

Ὡς συμπέρασμα τῆς ἐργασίας μας αὐτῆς δύναται νὰ τεθῇ ὅτι πρέπει νὰ εἴμεθα προσεκτικοὶ εἰς τὰς χορηγήσεις ἰδίως κορτιζόνης εἴτε ὑποδορίως εἴτε ἐνδομυϊκῶς, εἴτε ἐνδοαρθρικῶς ὅταν προηγήθησαν σαλικυλικά.

SUMMARY

G LIVATHINOPOULOS : The need of reduction in the use of corticoids in Rheumatoid degenerative arthritis.

ΒΙΒΛΙΟΓΡΑΦΙΑ

1. G. ABBART A. LARGAN : Le rhumatisme articulaire aigu de l' adulte. Act. Rheum. Σεπτέμβρ.ος 1963 Basle.
2. A. CAMELIN M. FERNAND H. BOUMAGNAC : Les traitements du rhumatisme articulaire aigu Alger Med. τόμ. 60. σελ. 139, 1956.
3. A. CRENSHAW R. KNIGHT : ἐν Lewis Practice of Surgery Κεφ. 5. Τομ. 11 Prior 1963.
4. Τ. ΔΑΣΚΑΛΑΚΗΣ. Ἐπίδρασις τῆς ἰργαπυρίνης ἐπὶ τοῦ ἀνθρωπίνου στομάχου Ἀρχ. Ἰατρ. Ἐπιστημῶν σελ. 195 1954.
5. E. DEUTCH. J. TOOD, R. HAYWARD : ACTH and cortisone. Therapy for recurrent massive gastric hemorrhage after subtotal gastectomy Report for a Case. New Englan Jour. of Medecine. σελ. 363, Φεβρουάριος 1956.
6. KISNER FORD : Phenybutazone. Effect. on basal gastric secretion and the production of gastro - duodenal ulceration in dogs. Gastroenterology. T. 28 σελ. 18. 1955.
7. R. MENGAY J. MASTER : Effect of cortisone in mucoprotein secretion by

gastric antrum of dugs pathogenesis of steroid ulcer, Surg. σελ. 19 'Ιούλιος 1963.

8. ΛΙΒΑΘΥΝΟΠΟΥΛΟΣ Γ. : 'Η ἐπίδρασις τοῦ ἐλαίου ἐπὶ τοῦ γαστροδωδεκαδακτυλικοῦ ἕλκους, 'Αθῆναι 1356.

9. Ο ΑΥΤΟΣ 'Επὶ τῶν φαρμακευτικῶν πειραματικῶν γαστροδωδεκαδακτυλικῶν ἑλκῶν, Χειρουργ. 'Επιθεώρ. τόμος 21ος, σελ. 21. 1960.

10. Ο ΑΥΤΟΣ 'Η ἐπίδρασις τῆς κορτιζόνης ἐπὶ τοῦ πειραματικοῦ φαρμακευτικοῦ καὶ χειρουργικοῦ ὑλικοῦ. (Πρακ. 'Ιατρ 'Ετ. 25-5-1963).

11. LIVATHINOPOULOS G. : ἐν Cople Rendu du 11 Congrès Mondial de Gastro Enterologie, σελ. 237, Karger 1963. Τόμος 11.

12. IDEM L' effet de la cortisone sur le tractus gastrointestinal. Journ. Med. du Moyen Orient σελ. 362 Αὔγουστος 1967.

13. SERE SIMON : Le rôle de la corticotherapie dans l' osteonécrose primitive de la tête fermorale chez l' adulte. Press. Med. σελ 1995 'Οκτ. 1961.

14. SOMERVELL : Further contribution to the causation and treatment of duodenal ulcer. Brit. Journ. of Surg. 30 : 113, 1942.

15. P. TSEHETTER : Σαλικυλισμός. Δελτίον Παιδιατρικῆς Κλινικῆς Πανεπ. 'Αθῆνων σελ. 151, 'Ατριλ. 1954.

16. WELCH : Postoperaive shock following cortisone treatment. R. Island Med. Journ ; 'Απρίλιος 1958 σελ. 191.

ΓΕΝΙΚΗ ΣΥΝΕΛΕΥΣΙΣ

Θέμα : Τροποποιήσεις Καταστατικοῦ.

Κατόπιν συζητήσεως ἐπὶ ἑκάστου ἄρθρου, καὶ γενομένης ψηφοφορίας, ἐνεκρίθησαν ὡρισμέναι τροποποιήσεις τοῦ ἰσχύοντος καταστατικοῦ. Εἰς τὴν σελίδα 7 τοῦ Τόμου 18, 1966, δημοσιεύεται τὸ νέον Καταστατικὸν τῆς 'Εταιρείας, ὡς καὶ ἡ ὑπ' ἀριθμ. 5425/1967 ἀπόφασις ἐγκρίσεως αὐτοῦ ὑπὸ τοῦ Πρωτοδικείου 'Αθηνῶν.

ΣΥΝΕΔΡΙΑ 22ας ΦΕΒΡΟΥΑΡΙΟΥ 1967

ΕΠΙΔΕΙΞΕΙΣ

Α. ΓΙΑΝΝΙΚΑΣ, Γ. ΧΑΡΤΟΦΥΛΑΚΙΔΗΣ - ΓΑΡΟΦΑΛΙΔΗΣ, Γ. ΠΑΠΑΧΡΗΣΤΟΥ: Περίπτωσις βαρείας μετατραυματικῆς κυκλοφορικῆς βλάβης τῆς ἄκρας χειρός.

Τελευταίως εἴχομεν τὴν εὐκαιρίαν νὰ παρατηρήσωμεν μίαν λίαν ἀσυνήθη κυκλοφορικὴν διαταραχὴν εἰς τὴν ἄκραν χεῖρα νεαρᾶς ἀσθενοῦς, ἡ ὁποία προῆλθεν ἀπὸ μικρὰν κάκωσιν, κατὰ τὴν περιοχὴν τῆς πηχεοκαρπικῆς.

Ἡ περίπτωσις αὕτη εἶναι λίαν διδακτικὴ καὶ ἀρκετὰ σπανία, ἡ δὲ ἀντιμετώπισίς της ἦτο ἐπιτυχής, λόγῳ ἐγκαίρου διαγνώσεως τοῦ μηχανισμοῦ τῆς κυκλοφορικῆς διαταραχῆς καὶ τοῦ ὀρθοῦ τρόπου τῆς ἐγχειρητικῆς ἐπεμβάσεως.

Ἱστορικόν: Ἀσθενὴς Κ.Α., ἐτῶν 18, ἐργάτρια εἰς ἐργοστάσιον ὑφαντουργίας. Κατὰ τὴν διάρκειαν τῆς ἐργασίας της, τὴν πρωΐαν τῆς 10.11. 1966, ἡ δεξιά της χεὶρ συνεθλίβη μεταξὺ δύο κυλίνδρων μικρᾶς πιέσεως. Ἠσθάνθη ἔντονον ἄλγος κατὰ τὴν πηχεοκαρπικὴν ἄρθρωσιν καὶ διεκομίσθη εἰς Σ. Α' Β. τοῦ Ι.Κ.Α., ὅπου ἡ γενομένη ἀκτινογραφία τοῦ δεξιοῦ καρποῦ ἀπέδειξε μικρὸν κάταγμα τῆς στυλοειδοῦς ἀποφύσεως τῆς κερκίδος. Ἐτοποθετήθη γύψινος πηχεοκαρπικὸς ἐπίδεσμος καὶ ἡ ἀσθενὴς μετέβη εἰς τὴν οἰκίαν της. Περὶ τὰς πρώτας ἀπογευματινὰς ὥρας, ἡ ἀσθενὴς ἐξηκολούθει νὰ ἀλγῇ ἐντόνως καὶ νὰ παρατηρῇ οἴδημα τῶν δακτύλων, κυάνωσιν καὶ ψυχρότητα αὐτῶν, διὸ καὶ μετέβη ἐκ νέου εἰς τὸν Σ.Α'.Β. τοῦ Ι.Κ.Α. διὰ νέαν ἐξέτασιν. Ὁ ἐφημερεύων ἰατρός, πρὸ τῆς κυανώσεως καὶ ψυχρότητος τῶν δακτύλων, ἀφήρεσε τὸν γύψινον ἐπίδεσμον, ὑποψιασθεὶς πίεσιν ἐπ' αὐτοῦ, ἐπέδεσε τὸν καρπὸν δι' ἐπιδέσμου καὶ διεκόμισεν αὐτὴν εἰς τὸ ἐφημερεῦον Νοσοκομεῖον.

Κατὰ τὴν ἄφιξίν της εἰς τὸ Νοσοκομεῖον «Βασιλεὺς Παῦλος», ἡ ἀσθενὴς ἐνεφάνιζε τὰ κάτωθι:

α) Οἴδημα τῶν δακτύλων καὶ τῆς χειρὸς μέχρις ἄνωθεν τῆς πηχεοκαρπικῆς ἀρθρώσεως (εἰκ. 1, 2).

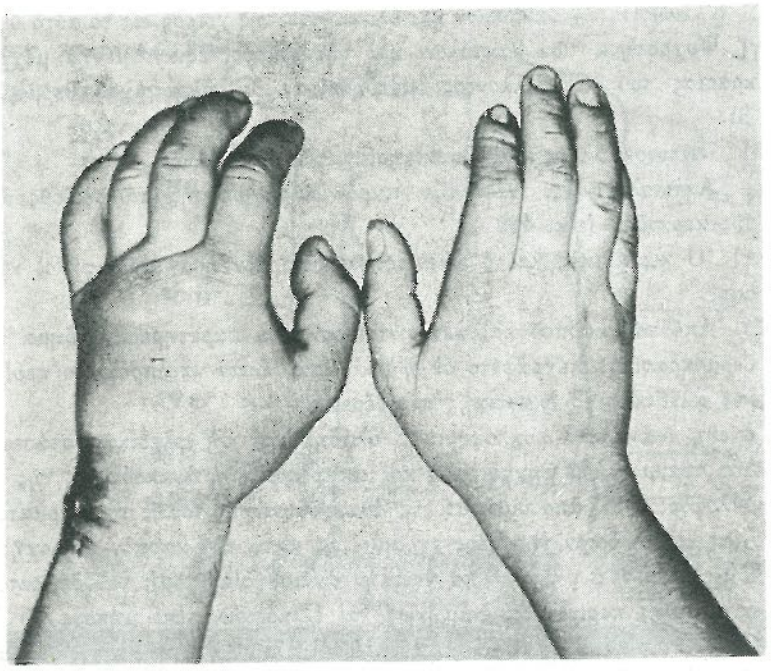

Εἰκ. 1.

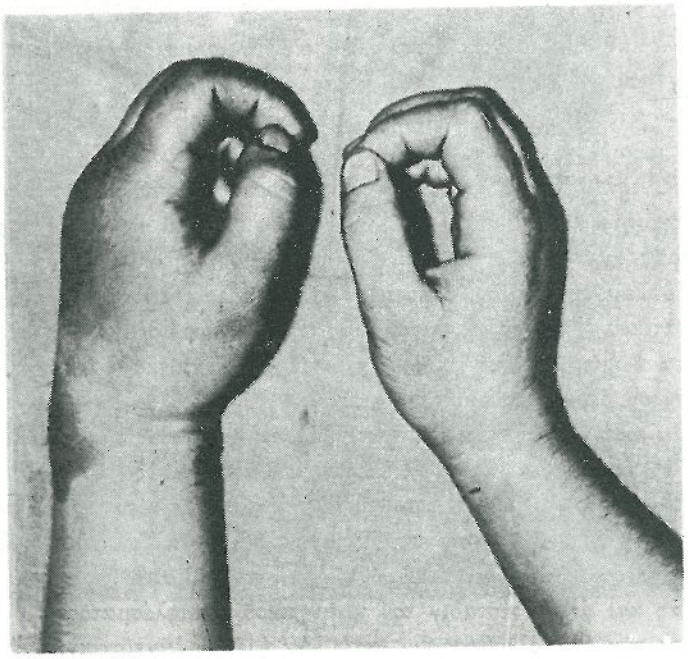

Εἰκ. 2.

β) Κυάνωσιν τῶν δακτύλων καὶ ὁλοκλήρου τῆς χειρὸς εἰς τὸ αὐτὸ ὕψος.

γ) Ψυχρότητα τῶν δακτύλων καὶ τῆς χειρός, ἐξικνουμένην μέχρι τῆς θερμοκρασίας τοῦ περιβάλλοντος, μετρηθεῖσαν δι' ἠλεκτρικοῦ θερμομέτρου (εἰκ. 3).

δ) Ἔντονον ἄλγος καὶ δυσκινησίαν τῶν δακτύλων.

ε) Ἀκτινολογικῶς, ἐνεφάνιζε μικρὸν κάταγμα τῆς στυλοειδοῦς ἀποφύσεως τῆς κερκίδος (εἰκ. 4).

στ) Ὁ κερκιδικὸς καὶ ὁ ὠλένιος σφυγμὸς δὲν ἦσαν ψηλαφητοὶ καὶ φυσιολογικοί.

ζ) Ἀπὸ τοῦ καρποῦ καὶ κεντρικώτερον, δὲν παρετηρεῖτο οἴδημα ἢ διαφορὰ θερμοκρασίας, διεγράφετο δὲ ἡ κυάνωσις, ὡσὰν νὰ ἐπρόκειτο περὶ περισφίγξεως φλεβικῆς ἐξ ἐλαστικῆς περιδέσεως.

Ἐτέθη διάγνωσις κυκλοφορικῆς βλάβης καὶ δὴ φλεβικῆς στάσεως, ἐξ ἀγνώστου τραυματικοῦ μηχανισμοῦ καὶ ἀπεφασίσθη ἡ ἀνακούφισις τῆς φλεβικῆς κυκλοφορίας δι' ἀποσυμπιεστικῆς ἀνακουφιστικῆς τομῆς τοῦ δέρματος καὶ περιτονίας εἰς τὸ ὅριον τῆς περιγεγραμμένης κατὰ τὸν καρπὸν περιοχῆς.

Ἐ χ ε ί ρ η σ ι ς: Ὑπὸ γενικὴν ἀναισθησίαν τομὴ τοῦ δέρματος καὶ τῆς ὑποκειμένης περιτονίας, ἐπιμήκως καὶ ἑλικοειδῶς, ἐπὶ μήκους 15 ἑκ. μ. Κατὰ τὴν ἀποκάλυψιν τῶν ὑποδορείων φλεβικῶν πρέμνων, ἀνευρέθησαν αὗται διωγκωμέναι περιφερικῶς, ἐνῷ εἰς τὸ ὅριον τοῦ καρποῦ ἦσαν σχεδὸν συμπεπτωκυῖαι. Δι' ἐλαφροῦ μασάζ διὰ τῆς χειρός, ἐλύθη ὁ σπασμὸς καὶ ἡ φλεβικὴ κυκλοφορία ἐπανῆλθεν εἰς τὸ φυσιολογικὸν μὲ ταυτόχρονον βελτίωσιν τοῦ χρώματος καὶ τῆς θερμοκρασίας τῆς ἄκρας χειρός, ἡ ὁποία ἤρχισε νὰ γίνεται ἐρυθρὰ καὶ θερμοτέρα, ὥστε, μετὰ πάροδον 10′ λεπτῶν, νὰ ἐμφανίζῃ φυσιολογικὴν θερμοκρασίαν καὶ χρῶσιν (εἰκ. 5).

Μετὰ τὴν ἀποκατάστασιν τῆς κυκλοφορικῆς ταύτης διαταραχῆς, παρετηρήθη ὅτι ἦτο ἀδύνατον νὰ συμπλησιασθοῦν ἐκ νέου τὰ χείλη τῆς ἐγχειρητικῆς τομῆς ἄνευ ἱκανῆς τάσεως, διὸ ἀπεφασίσθη ἡ ἐπικάλυψις τοῦ τραύματος διὰ βαζελινούχου μόνον γάζης καὶ ἡ ἐπίδεσις αὐτοῦ καὶ ἡ ἐπικάλυψις διὰ δερματικοῦ ἐλευθέρου μοσχεύματος, τὴν μεθεπομένην.

Μετὰ διήμερον, ἐγένετο ἀλλαγὴ τοῦ τραύματος καὶ ἐπικάλυψις αὐτοῦ δι' ἐλευθέρου δερματικοῦ μοσχεύματος.

Ἐπουλωθέντων τῶν τραυμάτων, ἡ ἀσθενὴς ἐξῆλθε τοῦ Νοσοκομείου μετὰ πάροδον 10 ἡμερῶν καὶ παρηκολουθεῖτο ἔκτοτε εἰς τὸ ἐξωτερικὸν ἰατρεῖον.

Μετὰ πάροδον 40 ἡμερῶν, ἡ ἀσθενὴς εἰσῆλθεν ἐκ νέου εἰς τὸ Νοσοκομεῖον, ὅτε ἡ ἄκρα χεὶρ εἶχεν ἀποκτήσει τὸ φυσιολογικὸν πλέον χρῶμα, ἐνῷ τὸ οἴδημα εἶχεν ἐξαλειφθῆ πρὸ ἀρκετοῦ χρόνου, πρὸς διόρθωθιν τῆς τραυματικῆς ἐπιφανείας καὶ ἀποκατάστασιν τοῦ κοσμητικοῦ ἀποτελέσματος.

Κατὰ τὴν ἐπακολουθήσασαν μετὰ δύο ἡμέρας ἐγχείρησιν, ἐγένετο ἀφαί-

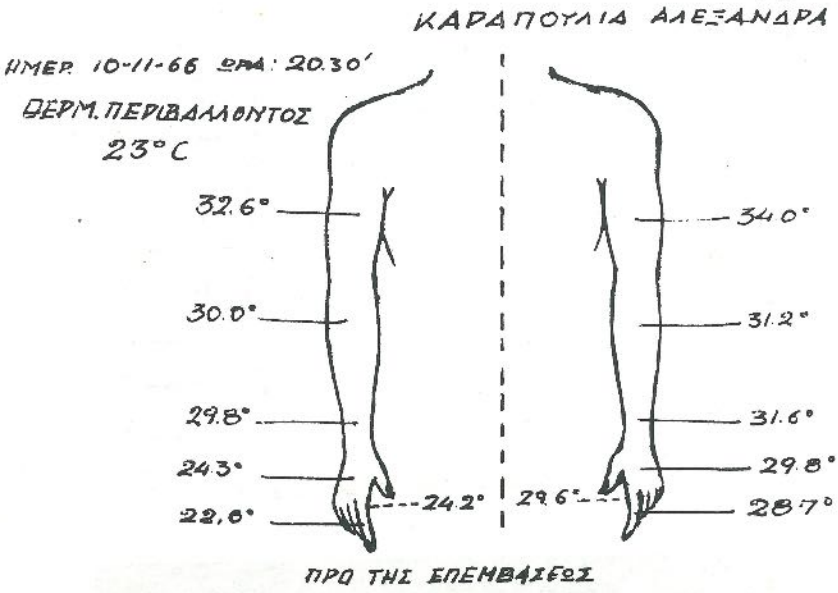
ΚΑΡΑΠΟΥΛΙΑ ΑΛΕΞΑΝΔΡΑ
ΗΜΕΡ. 10-11-66 ΩΡΑ: 20.30'
ΘΕΡΜ. ΠΕΡΙΒΑΛΛΟΝΤΟΣ
23°C
32.6°
30.0°
29.8°
24.3°
22.0°
24.2°
34.0°
31.2°
31.6°
29.8°
29.6°
28.7°
ΠΡΟ ΤΗΣ ΕΠΕΜΒΑΣΕΩΣ

Εἰκ. 3.

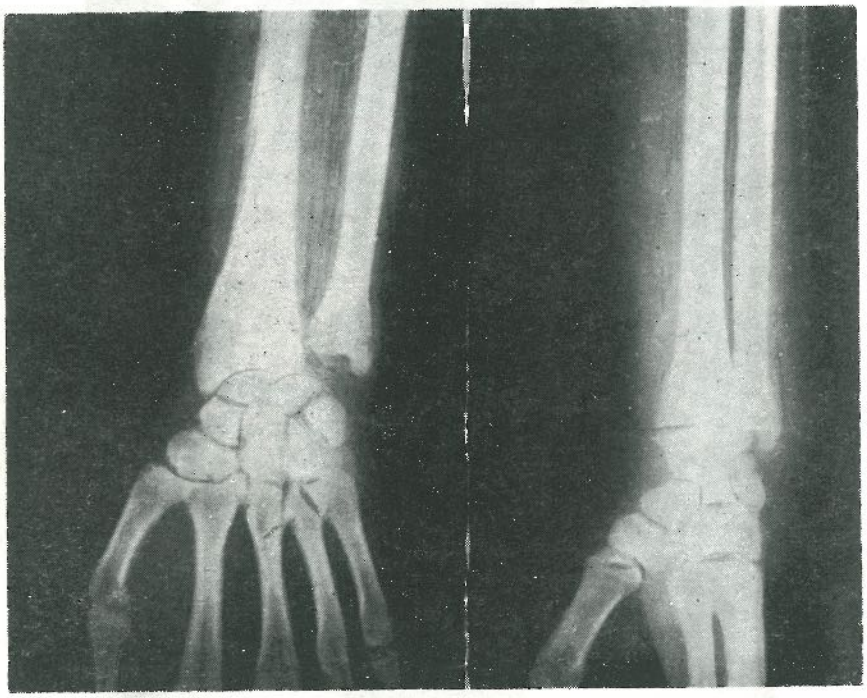

Εἰκ. 4.

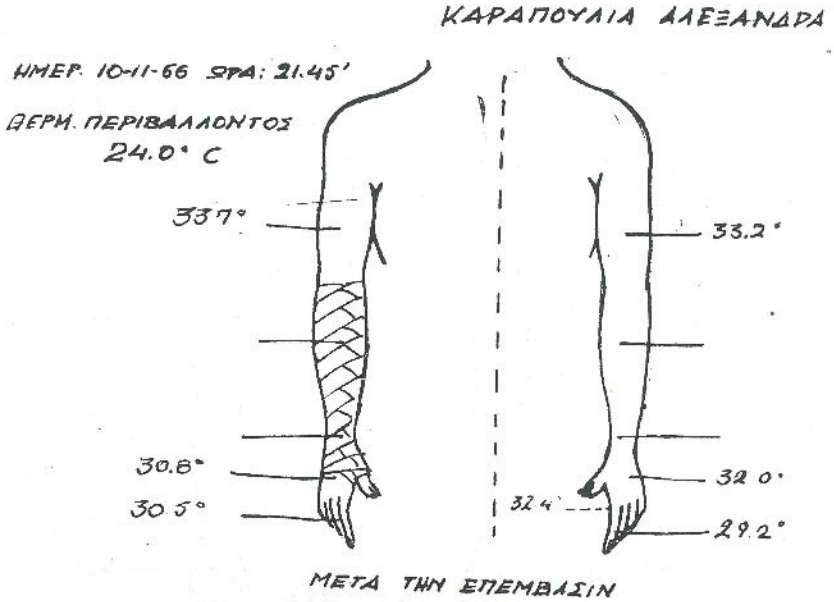
ΚΑΡΑΠΟΥΛΙΑ ΑΛΕΞΑΝΔΡΑ
ΗΜΕΡ. 10-11-66 ΩΡΑ: 21.45'
ΘΕΡΜ. ΠΕΡΙΒΑΛΛΟΝΤΟΣ
24.0° C
33.7°
33.2°
30.8°
30.5°
32.4°
32.0°
29.2°
ΜΕΤΑ ΤΗΝ ΕΠΕΜΒΑΣΙΝ

Εἰκ. 5.

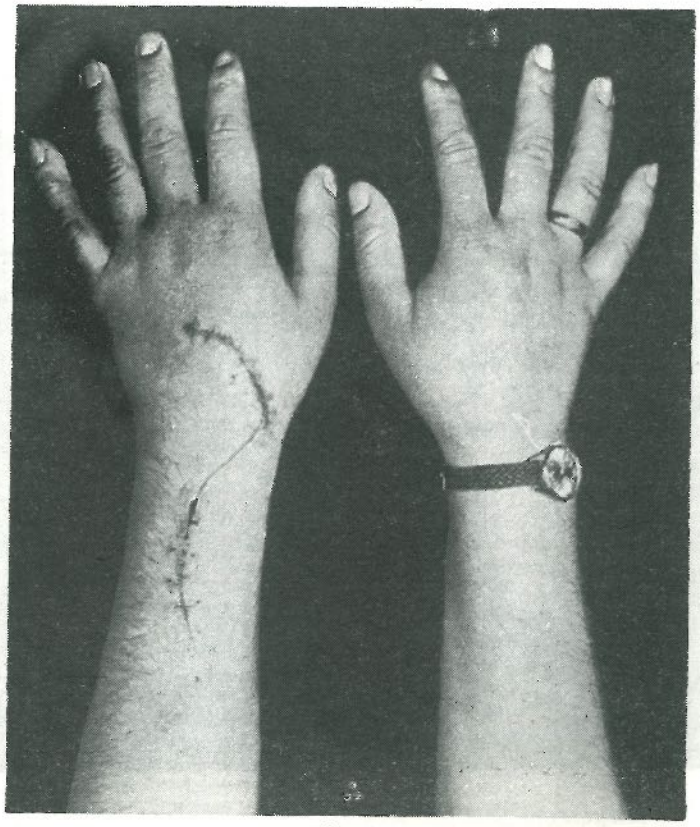

Εἰκ. 6.

ρεσις τοῦ δέρματος τῆς πλαστικῆς καὶ συμπλησίασις τῶν χειλέων τοῦ δέρματος τῆς ἀρχικῆς τομῆς, ὥστε νὰ παραμείνῃ τελικῶς μία γραμμοειδὴς ἑλικοειδὴς τομὴ εἰς τὴν ράχιν τῆς χειρός.

Ἔκτοτε ἡ ἀσθενὴς ἔχει καλῶς καὶ ἡ ἄκρα χεὶρ της εἶναι φυσιολογικὴ (εἰκ. 6).

Παρουσιάζομεν τὴν περίπτωσιν ταύτην, διὰ τὴν περίεργον ἅμα καὶ ἐπικίνδυνον κυκλοφορικὴν διαταραχήν, ἥτις ἐνεφανίσθη εἰς τὴν ἄκραν χεῖρα της καὶ ἡ ὁποία ἦτο δυνατὸν νὰ ἀποβῇ καὶ μοιραία διὰ τὴν ἄκραν χεῖρα, ἀλλὰ καὶ νὰ δημιουργήσῃ εὐθύνας διὰ τὸν ἰατρὸν τοῦ Σ.Α΄.Β. τοῦ Ι.Κ.Α., διὰ τὴν πρόκλησιν βαρείας ἀναπηρίας ἐκ τῆς ἐφαρμογῆς τοῦ γυψίνου ἐπιδέσμου, ὅστις, εἰς τὴν περίπτωσιν ταύτην, δὲν διεδραμάτισεν ἐκλυτικὸν ρόλον.

SUMMARY

A. YANNICAS, G. CHARTOFYLAKIDES, G. PAPACHRISTOU : Report of a case of post - traumatic vasculer injurie of the hand.

ΒΡΑΧΕΙΑ ΑΝΑΚΟΙΝΩΣΙΣ

Γ. ΜΕΤΑΞΑΣ, Γ. ΜΕΣΣΑΡΗΣ: Ἐνδομυελικὴ ἤλωσις μετὰ ὀστικῶν μοσχευμάτων ἐπὶ καταγμάτων μηριαίων ὀστῶν.

Ἡ Β΄ Χειρουργικὴ Πανεπιστημιακὴ Κλινικὴ δι' ἐμοῦ ἔχει τὴν τιμὴν νὰ σᾶς παρουσιάσῃ 8 περιπτώσεις καταγμάτων μηριαίων ὀστῶν ἐπὶ ἀσθενῶν, οἱ ὁποῖοι προσῆλθον εἰς τὸ Ἀρεταίειον Νοσοκομεῖον κατὰ τὰς ἐφημερίας του, τὸ παρελθὸν ἔτος 1966. Αὐτὰ τὰ κατάγματα ἀντιμετωπίσθησαν χειρουργικῶς καὶ ἀπεκατεστάθησαν διὰ ἐνδομυελικῆς ἡλώσεως καὶ ταὐτοχρόνου παραθέσεως ὀστικοῦ μοσχεύματος ἐκ τοῦ συστοίχου λαγονίου ὀστοῦ.

Οἱ P. Maurer καὶ J. Lucman (France) διὰ πολυαρίθμων σειρῶν πειραματοζώων εἰς τὸ πειραματικὸν χειρουργικὸν ἐργαστήριον τοῦ Καθηγητοῦ Merle d' Aubignè ἀπέδειξαν τὸν ρόλον τοῦ ὀστικοῦ μοσχεύματος εἰς τὴν πώρωσιν ἑνὸς κατάγματος καὶ συνέστησαν διὰ τῆς ἀνακοινώσεώς των εἰς τὸ ἐν Παρισίοις συνέδριον τοῦ S.I.C.O.T. τὴν χρησιμοποίησιν μοσχεύματος ὡς μέθοδον ἐκλογῆς ἐπὶ προσφάτων καταγμάτων, τὰ ὁποῖα ὑπόκεινται εἰς ὀστεοσυνθέσεις ἢ χειρουργικὰς ἀνατάξεις.

Διὰ τῶν πειραμάτων των ἀπεδείχθη:

Ὡς γνωστὸν ἡ ὀστεοποίησις γίνεται περιοστικῶς καὶ ἐνδοστικῶς ἤτοι ἐκ τοῦ φλοιοῦ καὶ τῶν ἀνασχηματιζομένων κεντρομυελικῶν ἀγγείων.

Ἐπὶ κατάγματος μὲ καταστροφὴν τοῦ περιοστέου, δὲν ἐπιτελεῖται περιοστικὴ ὀστεογένεσις τοὐλάχιστον κατὰ τὸν ἄμεσον μετὰ τὸ κάταγμα χρό-

νον. Ἐνῷ ἐπίσης ἡ ἐνδοστικὴ ὀστεογένεσις καθυστερεῖ, συντελουμένη πέραν τῶν 90 ἡμερῶν. Ἐπὶ τῶν καταγμάτων λοιπὸν παρεμβαλλόμενον φλοιοσπογγῶδες μόσχευμα ἔχει ὡς ἐπακόλουθον τὴν σύγκλεισιν τοῦ ὑπάρχοντος χάσματος κατὰ συνέχειαν ὀστοῦ καὶ συμπλήρωσιν τῶν τυχὸν διαφυγόντων ὀστικῶν τεμαχίων (ρινίσματα).

Ὁ ρόλος τοῦ ἐνδιαμέσου αὐτοῦ ὀστικοῦ μοσχεύματος ἐπὶ τῶν διαφυσικῶν βεβαίως καταγμάτων εἶναι διττός. Πρῶτον φέρει τὰς ἀντιστοίχους ὀστικὰς ἐπιφανείας τοῦ κατάγματος κατέναντι ἀλλήλων καὶ δημιουργεῖ οὕτω γέφυραν.

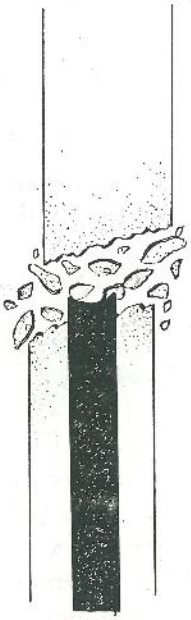

Σχηματικὴ ἀπεικόνησις παραθεταμένων ὀστικῶν μοσχευμάτων ἐκ τοῦ λαγονίου ὀστοῦ.

Δεύτερον διότι καθυστερεῖ τὴν ἀρχικὴν φάσιν τῆς ὀστεολύσεως, ἡ ὁποία λαμβάνει χώραν ἐνδοστικῶς χωρὶς νὰ ἔχῃ ἰδιαιτέραν βιολογικὴν ἐπίδρασιν (Lord).

Ὁ Professeur Müller ἐπιδοκιμάζει εἰς τὴν πρᾶξιν τὴν ὡς ἄνω ἑρμηνείαν τοῦ ρόλου τοῦ μοσχεύματος καὶ πολλάκις παρὰ τὴν ἐφαρμοζομένην εἰς τὴν κλινικήν του συμπιεστικὴν ὀστεοσύνθεσιν, χρησιμοποιεῖ παρεμβαλλόμενα μοσχεύματα εἴτε εἰς πρόσφατα κατάγματα εἴτε ἐπὶ καθαρῶς ψυχρῶν ὀρθοπεδικῶν περιπτώσεων π. χ. ὀστεοτομίας. Πιστεύει δὲ ὅτι ἅμα τῇ ἐκτελέσει τοῦ σκοποῦ του διὰ τὴν γεφύρωσιν, τοῦτο ἀπορροφᾶται ἢ διαλύεται διὰ τῶν ὀστεοκλαστῶν, ὡς τὸ καλοῦπι ὅταν ἀφαιρῆται.

Τέλος ὁ Ρῶσος Bogdanov θεωρεῖ ὅτι ὀστεοσύνθεσις, ἡ ὁποία συμπληροῦται διὰ παρεντεθειμένου μοσχεύματος ὀστικοῦ, ἀποτελεῖ μίαν ἐγγύησιν διὰ τὴν ἐπίτευξιν ὀστικῆς πωρώσεως.

Μὲ τὰς σκέψεις αὐτὰς τὰς ὁποίας συναποκομίσαμεν καὶ ἐκ τοῦ συνεδρίου τοῦ S.I.C.O.T. τὸν παρελθόντα Σεπτέμβριον, ἐσυνεχίσαμεν συστηματικώτερον τὴν τεχνικήν, ποὺ εἴχαμεν ἤδη ἀρχίσει, χρησιμοποιοῦντες εὐθὺς ἐξ ἀρχῆς ὀστικὰ μοσχεύματα κατὰ τὴν ἐνδομυελικὴν ἥλωσιν τῶν μηριαίων ὀστῶν, τῶν

Π Ι Ν Α Κ Ξ

Α/Α	Ἡλικία ἀρρένος	Παθογένεια καὶ φορεὰ τραύματος	Ἡμερομ. Χρόνος	Τ - ΝΑΤ	Ἄσκα Πάρου	Παρατηρήσεις	Ἀποτελέσματα λειτουργικὰ τελικῆς
1	29 Ἀρρ.	Κλειστὸν ἐγκάρσιον μετάγματος ἀρ.μηριαίου ὀστοῦ.	1/32	Ἐνανοποιητικὴ ἀνάπαυσις καὶ τοποθέτησις μοσχεύματος.	+ + +	Ἐκβάσεις ἀθυρμαφαβρίτιδα.Ἀντιπυετικά, ἀντιβιοτικά.Ἔναρξις βαδίσεως 5/32 ,Ἐξέλιξις 1/12.	Μετὰ μῆνας 12/12 ἀφαίρεσις ἥλων. Ἄριστον.
2	36 Ἀρρ.	Κλειστὸν λαβὲν μέρος ἄνω τριτημορίου ἀρ. μηριαίου ὀστοῦ.	5/7	Ἀνάπαυσις παρεκτεθ.τοποθέτησις μοσχεύματος.	+ +	Μετὰ τοῦ συκοτίου νόνατος ἀνάρχει ἀφαίρεσις κάτω Ε.Δ. τοποθέτησις Ο.Ε.Ε.Π.Ἔναρξις βαδίσεως 5/32.Πλεμμονή 3/32	Μετὰ 6/12 πλήρης ἀξιοπίστις.
3	39 Ἀρρ.	Ἀνοικτὸν καὶ ἀκαθάρτον 1/3 ἄνω-1/3 κάτω τριτημορίου ἀρ.μηριαίου	8/7	Ἀνάπαυσις ἰκανοποιητικὴ ἄνευ μόχευμα κάτω παραβατικὴ ἄκαν μοσχεύματος.	+	Παρατὸ ἐπιφανειακὴ ἀλλοίωσις κάτω τοῦ ἀρθρ.κλειδός,κάταγμα ἀρ. κνήμης.Τοποθέτησις εἰς Ο.Ε.Ε.Π. Ἔξοδος 2/12.	Δὲν ἐκάρχουν Πληροφορίαι.Εἰς Γερμανίαν ("Ἀγνώστος)
4	14 Γον.	Ἀνοικτὸν καὶ ἀκαθάρτον συντριπτικὸν ἄνω μέσου/3μορίου ἀρ.ἰσθ μηριαίου ὀστοῦ.	3/32	Ἀνάπαυσις λίαν ἰκανοποιητικὴ .Τοποθέτησις μοσχεύματος.	+ +	Ἐκκαθ ἐπιφανειακὴ ἀλλοίωσις.Δημιμὲς κίρκατιαρίτης.διαιαθήκις, Πλήρης φόρτωσις 8/32.	Ἀνάπαυμα νόνατος. Ἐξέλιξιν 2/12
5	22 Γον.	Κλειστὸν ἐγκάρσιον μετάγματος ἀρ.μηριαίου ὀστοῦ.	5/7	Ἐκανοποιητικὴ ἀνάπαυσις, τοποθέτησις μοσχεύματος.	+ + +	Ἐλαφρὰ ἐπιφανειακὴ ἀλλοίωσις καὶ ἀκαστικὸν τραῦμα γόνατος.Φόρτωσις 5/32	Ἄριστον λειτουργικῶν ἀποτελεσμ.Ἐπιστρέφει. Ἐξέλιξιν 3/32.
6	29 Ἀρρ.	Ἀνοικτὸν ἐγκάρσιον 1/3 ἄνω τριτημορίου ἀρ.μηριαίου.	8/7	Ἐκανοποιητικὴ ἀνάπαυσις τοποθέτησις μοσχεύματος	+ + +	Ἐνεγκλεῖ ἀλλοίωσις κάταγμα ἐκ ἀριστερῶν κλάδου ἀρ.ἰσ.ἀνάγκη μετάγματος κνήμης Ἀρνιστικά.Ἐξέλιξιν 1/12. Περικοπέκτεται εἰς Τ.Ε.Α.	Δὲν ἐβλέπομεν λόγω κατάγματος κνήμης. Ἐξέλιξιν 1/12. Περικοπέκτεται εἰς Τ.Ε.Α.
7	28 Ἀρρ.	Κλειστὸν ἐγκάρσιον μετάγματος ἀρ.μηριαίου.	7/32	Ἐκανοποιητικὴ ἀνάπαυσις τοποθέτησις μοσχεύματος.	+ + +	Ἐκβάσεις ἐπιφανειακὴ ἀλλοίωσις.Ἐλάκτωμα ΟΣΠΑΒ.Τοποθέτησις ῥάβδου εἰς 5/32.	Ἐξέλιξιν μετὰ 3/32. Περικοπέκτεται εἰς Τ.Ε.Α.
8	23 Ἀρρ.	Κλειστὸν συντριπτικὸν κατάγμα καὶ ἀκαθαρτοτελίου ἀρ.μηριαίου ὀστοῦ.	1/32	Ἐκανοποιητικὴ ἀνάπαυσις. Τοποθέτησις μοσχεύματος.	+	Ἐπέβαις ἐκ τοῦ ἴδιου ἀρθρου. Ἐκκαθαρίσεις	Ἐξελιχθεῖσα νοσηλεία. νόσος.

Ἀναλυτικὸς πίνακ 8 περιστατικῶν μας

ὁποίων ἄλλωστε τὴν ἐνδομυελικὴν συγκράτησιν δὲν θεωροῦμεν μόνην καθ' ἑαυτὴν ἀρκετὰ ἀσφαλῆ.

Τὸ ὑλικόν μας συνίσταται ἐξ 8 ἀσθενῶν, ἤτοι 6 ἀρρένων καὶ 2 θηλέων μετὰ συνόλου καταγμάτων (11) ἑνδεκα τῶν μηριαίων ὀστῶν, διότι τῶν 3 ὑπῆρξαν διπλᾶ ἐπὶ τῆς αὐτῆς διαφύσεως.

Ὁ χρόνος προετοιμασίας τῶν ἀσθενῶν ἐκυμάνθη ἀπὸ 24 ἕως 76 ὡρῶν καὶ ἐλπίζομεν ὅτι θὰ συντομευθῇ ἔτι μᾶλλον εἰς τὸ Νοσοκομεῖον μας.

Μόνον 3 ἐκ τῶν περιστατικῶν μας παρετάθη πέραν τῆς ἑβδομάδος, λόγῳ συνυπαρχόντων ἑτέρων σοβαρῶν καὶ πολλαπλῶν, τραυματισμῶν ἢ ἐγκεφαλικῶν διασείσεων ὅπου ἐκρίθη ἐπιβεβλημένη ἡ ἀναβολὴ τῆς ἐγχειρήσεως.

Εἰς ὅλους τοὺς ἀσθενεῖς μας προέβημεν εἰς ἐνδομυελικὴν ἥλωσιν, πλὴν ἐπὶ πλέον 2 περιπτώσεων ὅπου προέβημεν εἰς χειρουργικὴν ἀνάταξιν καὶ συγκράτησιν διὰ πλακὸς 1ᾶ ἑκ. τύπου Sherman μετὰ 6 κοχλιῶν. Τὰ περιστατικὰ ὅμως αὐτὰ ἐκφεύγουν τῆς παρούσης ἐργασίας.

Τὴν ἥλωσιν (ἀνοικτὴν) ἐξετελέσαμεν διὰ τοῦ κεντρικοῦ ἄκρου τοῦ κατάγμα-

τος κατ' ἀνάδρομον φοράν, μετὰ τοῦ ὁδηγοῦ ἥλου Kuntscher μέχρι τῆς ἐξόδου του ἐκ τοῦ μείζονος τροχαντῆρος καὶ ἐν συνεχείᾳ τῆς ἐμπάρσεως τοῦ ἥλου.

Ἀνάταξις τοῦ κατάγματος - τοποθέτησις εἰς τὸ μεταξὺ διάκενον τῆς ἀνατάξεων τοῦ ἐκ τῶν προτέρων ληφθέντος λαγονίου μοσχεύματος, καὶ προώθησις τοῦ ἥλου μέχρι ἄνωθεν τοῦ ἐπιπέδου τῶν μηριαίων κονδύλων εἰς τὸ περιφερικὸν ἄκρον τοῦ κατάγματος.

Ὅλαι αἱ ἡλώσεις ἔγιναν ὑπὸ τοῦ αὐτοῦ χειρουργοῦ.

Δὲν εἴχομεν σοβαρὰς ἐπιπλοκάς. Μία μόνον περίπτωσις ἑνὸς ἐκ τῶν διπλῶν καταγμάτων μᾶς διεπυήθη, ἀλλὰ καὶ αὐτὴ περιωρίσθη εἰς διαπύησιν τῶν μαλακῶν μορίων ἐξωτερικοῦ θλαστικοῦ τραύματος καὶ μὲ συνήθη ἀγωγὴν δι' ἀντιβιοτικῶν ἰάθη. Ἐξ ἄλλου εἰς τὸ πρῶτον περιστατικόν μας εἴχομεν νὰ ἀντιμετωπίσωμεν μετὰ τὴν 5ην μετεγχειρητικὴν ἡμέραν ἀνάπτυξιν θρομβοφλεβίτιδος, ἡ ὁποία ἀντιμετωπίσθη διὰ ἀντιπηκτικῆς καὶ ἀντιβιοτικῆς ἀγωγῆς.

Ἐφ' ὅλων τῶν κλειστῶν καταγμάτων, τὰ ὁποῖα ἐχειρουργήσαμεν, δὲν ἐχρησιμοποιήσαμεν μετεγχειρητικῶς οὐδὲν ἀντιβιωτικόν, ἐχορηγήσαμεν ὅμως παράγωγα τῆς χυμοθρυψίνης διὰ τὴν ἀπορρόφησιν αἱματωμάτων.

Οἱ ἀσθενεῖς μας ἠγέρθησαν τῆς κλίνης κατὰ τὸ τέλος τῆς 2ας πρὸς τὴν 3ην ἑβδομάδα καὶ ἀπὸ τοῦ 2ου 24ώρου ἤρχισαν νὰ ὑποβάλλωνται εἰς κινησιοθεραπείαν. Ἡ προοδευτικὴ φόρτισις τοῦ σκέλους ἄρχεται ἀπὸ τῆς συμπληρώσεως τοῦ 1ου μηνός.

Τοὺς χειρουργηθέντας ὑπεβάλαμεν εἰς συστηματικὸν ἀκτινογραφικὸν ἔλεγχον καθ' ἕκαστον μῆνα ἐπὶ 3μηνον καὶ ἐν συνεχείᾳ ἀνὰ 2μηνον μέχρι συμπληρώσεως 7μήνου. Νομίζομεν ὅτι εἶναι καὶ ὁ πλέον εὔχρηστος τρόπος διὰ νὰ διαπιστώσωμεν τὴν καλὴν πώρωσιν τοῦ κατάγματος, δεδομένου ὅτι λόγῳ τῆς ἀκαμψίας τοῦ ἐνδομυελικοῦ ἥλου εἶναι ἀνεφάρμοστος ἡ Κλινικὴ λειτουργικὴ δοκιμασία.

Τὰ κριτήριά μας διὰ τὴν πώρωσιν τοῦ κατάγματος ὑπῆρξαν, ἡ ἀπεικόνισις τῆς γεφυρώσεως τοῦ κατάγματος, ἂν καὶ δὲν ἦτο ἀπαραίτητον νὰ ὑπάρχῃ καὶ ἀπὸ τὰς δύο πλευρὰς τοῦ κατάγματος. Ἐξ ἄλλου ἡ ἀπουσία τῆς ὀστικῆς σκληρύνσεως μᾶς ἐνίσχυε τὴν πεποίθησιν διὰ τὴν καλὴν ἀνάπτυξιν τοῦ πώρου. Πολλάκις διὰ τὴν ποσοτικὴν μέτρησίν του ἐχρησιμοποιήσαμεν ἰχνογραφήματα αὐτοῦ.

Ἡ ἀνασκόπησις καλύπτει ἀκριβῶς τὸ χρονικὸν διάστημα ἀπὸ τοῦ Σεπτεμβρίου 1965 ὅτε εἴχομεν τὴν τιμὴν νὰ προσληφθῶμεν ὡς ὀρθοπεδικὸς σύμβουλος τῆς Κλινικῆς μέχρι σήμερον, τὸ τελευταῖον δὲ περιστατικόν μας ἐξακολουθεῖ, νοσηλευόμενον.

Συμπεράσματα

1ον. Ἐχειρουργήσαμεν ὅλα τὰ περιστατικά μας (κατάγματα μηριαίων ὀστῶν) διὰ ἐνδομυελικῆς ἡλώσεως καὶ ταυτοχρόνου παραθέσεως ὀστικοῦ μοσχεύματος.

2. Θεωροῦμεν ὅτι διὰ τῆς τεχνικῆς τοῦ παραθετουμένου καὶ ὄχι ἐπικαθημένου ὀστικοῦ μοσχεύματος ἐπιτυγχάνομεν ταχυτέραν καὶ ἀσφαλεστέραν πώρωσιν τοῦ κατάγματος.

3ον. Διὰ τῆς τεχνικῆς τοῦ παραθετουμένου ὀστικοῦ μοσχεύματος, τὴν ὁποίαν ἐφαρμόσαμεν ἐπὶ τῶν ἀσθενῶν μας, δὲν εἴχομεν ἐπιβάρυνσιν τῆς γενικῆς καταστάσεως λόγῳ προσθέσεως μιᾶς δευτέρας ἐγχειρήσεως εἰς τὴν ὅλην χειρουργικὴν ἐπέμβασιν.

4ον. Εἷς ἐκ τῶν παραγόντων, οἱ ὁποῖοι συνετέλεσαν εἰς τὴν διὰ ἐνδομυελικῆς ἡλώσεως ἀντιμετώπισιν τῶν καταγμάτων τοῦ μηριαίου, εἶναι καὶ ἡ ἔλλειψις κλινῶν (μακρᾶς νοσοκομειακῆς περιθάλψεως).

Εὐχαριστοῦμεν θερμῶς τοὺς κ.κ. Καθηγητὴν Χ. Τούλ, Π. Χρυσοσπάθην καὶ Κ. Ἠλιόπουλον διὰ πολυτίμους βοηθείας των.

SUMMARY

G. METAXAS and G. MESSARIS. Intramedulary nailing of fracture of the femur with interposition of bone graft.

ΒΙΒΛΙΟΓΑΦΙΑ

1. Experimental Studies of the Union of Fractures. The Role of Grafts. Symposium 2 - 10 Congress of S.I.C.O.T. Paris September 4-9 1966.

2. P. MAURERA and J. LUCMAN (France). Experimental Study of immediatae grafting with cortical of spongy Bone at a Fracture site.

3. M. E. MULLER (Switzerland) Fracture-Healing.

4. R. BOGDANOU (USSR) The role of autohomoplasty in pseudartroses and defects long bones.

Κ. Σ. Ἠλιόπουλος: Προσφώνησις Προέδρου διὰ τὸν τὸν Καθηγητὴν J. Trueta.

Σήμερον ἔχομεν τὴν εὐχαρίστησιν νὰ εὑρίσκεται μεταξὺ ἡμῶν ὁ Καθηγητὴς Trueta.

Ὁ κ. Trueta εἶναι διεθνῶς γνωστὸς ἀπὸ τῆς ἐποχῆς τοῦ 1937

ποὺ ἦτο Καθηγητὴς τῆς Χειρουργικῆς εἰς τὸ Πανεπιστήμιον τῆς Βαρκελώνης, μὲ τὰς ἐργασίας του ἐπὶ τῆς θεραπείας τῶν ἐπιπεπλεγμένων καταγμάτων διὰ τῶν κλειστῶν γυψίνων ἐπιδέσμων.

Κατόπιν κατέλαβε τὴν ἕδραν τῆς Ὀρθοπεδικῆς εἰς τὴν Ὀξφόρδην καὶ διετήρησεν αὐτὴν μέχρι πρὸ ἔτους.

Ἦτο Διευθυντὴς ἐπίσης τοῦ Κέντρου ἐρευνῶν ἀπ' ὅπου πλεῖσται ἐργασίαι εἶδον τὸ φῶς ὡς ἐπὶ τῆς θεραπείας τῆς ὀστεομυελίτιδος, τῆς ἀγγειώσεως τῶν ὀστῶν, τῆς κατὰ μῆκος αὐξήσεως αὐτῶν καὶ πολλαὶ ἄλλαι.

Σήμερον θὰ μᾶς ὁμιλήσῃ ἐπὶ τῆς Πωρώσεως τῶν Καταγμάτων.

J. TRUETA : (Ὀξφόρδη - Ἀγγλία): Νεώτεραι ἀντιλήψεις ἐπὶ τῆς πωρώσεως τῶν καταγμάτων.

(Δὲν κατετέθη χειρόγραφον)

ΣΥΝΕΔΡΙΑ 29ης ΜΑΡΤΙΟΥ 1967

ΕΠΙΔΕΙΞΕΙΣ

Γ. ΣΤΡΑΤΗΓΑΚΗΣ, Κ. Σ. ΗΛΙΟΠΟΥΛΟΣ: Περίπτωσις Χονδρωματώσεως γόνατος.

Ὁ ἀσθενὴς Σ. Σοπ. ἀριθ. μητρ. 176557 εἰσήχθη εἰς τὴν Ὀρθοπεδικὴ Κλινικὴ τοῦ Γενικοῦ Νοσοκομείου Πειραιῶς τὴν 22 Ἰουλίου 1966, ὡς πάσχων ἐξ ὑδράθρου ἀριστεροῦ γόνατος.

Ἐκ τοῦ ἱστορικοῦ τοῦ ἀσθενοῦς προκύπτει ὅτι οὗτος ἀπὸ ἔτους περίπου πρὸ τῆς εἰσόδου του εἰς τὸ Νοσοκομεῖον ἤρχισε νὰ αἰσθάνεται ἐλαφρὸν ἄλγος εἰς τὴν ἀριστερὰν κατὰ γόνυ ἄρθρωσιν. Τοῦτο τὸν ἠνάγκασε νὰ ἐπισκεφθῇ ὀρθοπεδικὸν ἰατρόν, ὅστις διέγνωσεν ὕδραρθρον τοῦ γόνατος καὶ προέβη εἰς ἐπανειλημμένας ἐκκενωτικὰς παρακεντήσεις καὶ ἐγχύσεις ὑδροκορτιζόνης.

Ἐκ τῶν ἐργαστηριακῶν ἐξετάσεων οὐδὲν τὸ ἴδιον, πλὴν μετρίας αὐξήσεως τοῦ οὐρικοῦ ὀξέως τοῦ αἵματος εἰς 6,8 mg%.

Ἀκολουθεῖ ἀκτινολογικὸς ἔλεγχος ἀμφοτέρων τῶν γονάτων, χωρὶς νὰ προκύψῃ τι τὸ παθολογικόν.

Μίαν ἑβδομάδα μετὰ τὴν εἰσαγωγὴν τοῦ ἀσθενοῦς ἐκτελεῖται βιοψία τοῦ ἀρθρικοῦ θυλάκου.

Κατὰ τὴν διάνοιξιν τῆς ἀρθρώσεως ἐξῆλθον μὲ ἀρκετὴν τάσιν πολύαριθμα μορφώματα μεγέθους ἀπὸ κόκκου ὀρύζης μέχρι φασιόλου, μεμιγμένα μετὰ ζελατινώδους ὑγροῦ.

Ἐπίσης ἀφηρέθησαν τρία μεγαλύτερα τεμάχια μεγέθους ἐλαίας προσκεκολλημένα ἐπὶ τοῦ ἀρθρικοῦ ὑμένος.

Μετὰ τὴν πλήρη ἐκκένωσιν τῆς ἀρθρώσεως καὶ ἔκπλυσιν ταύτης δι' ἀφθόνου φυσιολογικοῦ ὀροῦ, γίνεται ἐπισκόπησις αὐτῆς καὶ οὐδεμίαν ἀνωμαλίαν ἀποκαλύπτομεν ἐπὶ τῶν ἀρθρικῶν ἐπιφανειῶν. Τὰ ἐξαιρεθέντα σωμάτια ἀπεστάλησαν πρὸς ἱστολογικὴν ἐξέτασιν ἐξ ἧς προκύπτει ὅτι ἀπετελοῦντο ἐξ ὑαλοειδοῦς χόνδρου διαχωριζόμενα ὑπὸ διαφραγμάτων ἐξ ἰνώδους ἱστοῦ.

Τὰ μεγαλύτερα τεμάχια τῇ πιέσει διεσπῶντο εἰς μικρότερα τοιαῦτα. Εἰς

πλείστας θέσεις δίδεται ἡ ἐντύπωσις μεταπτώσεως τοῦ ἰνώδους ἱστοῦ εἰς χονδρικὸν τοιοῦτον.

Ἡ ἐξωτερικὴ ἐπιφάνεια τῶν ἐν λόγῳ μορφωμάτων ἀποτελουμένη ὡς ἐπὶ τὸ πλεῖστον ἐκ χονδρικοῦ ἱστοῦ καὶ ἐν μέρει ἐξ ἰνώδους εἶναι ἐνίοτε ἀνώμαλος, διεσπασμένη, ὡς ἐὰν ταῦτα ἀπεχωρίσθησαν ἀπ' ἀλλήλων, ἀρκετὰ δὲ ἐμφανίζουν ὑποστρόφους ἀλλοιώσεις.

Ἓν μόρφωμα μεγέθους φασιόλου συνεχόμενον μετὰ τοῦ ἀρθρικοῦ θυλάκου δὲν ἐνεφάνιζεν ἐκφυλιστικὰς ἀλλοιώσεις ἡ δὲ ἐξωτερικὴ ἐπιφάνεια παρὰ τὴν βάσιν τοῦ μορφώματος ἐπηλείφετο ὑπὸ ἰνώδους ἱστοῦ καὶ κυττάρων τοῦ ἀρθρικοῦ ὑμένος.

Σ υ μ π έ ρ α σ μ α : Ἱστολογικὴ εἰκὼν ἀνταποκρινομένη πρὸς τὴν τῆς χονδρωματώσεως.

Ἡ χονδρομάτωσις εἶναι πάθησις ἀγνώστου αἰτιολογίας.

Ἐμφανίζεται συχνότερον εἰς τὰς μεγάλας ἀρθρώσεις ὡς τοῦ γόνατος, ἰσχίου, ἀγκῶνος.

Συχνὰ ἀναφέρεται τραυματισμὸς ὅτι προηγήθη τῆς νήσου, δὲν ἔχει ὅμως ἀποδειχθῆ ἡ σχέσις τοῦ τραύματος ὡς αἰτιολογικοῦ παράγοντος.

Προσβάλλονται ἐπίσης αἱ ὀρογόνοι θύλακοι καὶ τὸ ἔλυτρον τῶν τενόντων.

Εἶναι σπανία νόσος. Εἰς διάστημα 47 ἐτῶν, ἤτοι ἀπὸ τοῦ 1910—1957 ἀπὸ τὴν Mayo clinic ἔχουν ἀναφερθῆ 32 περιπτώσεις μόνον.

Ὁ Συμεωνίδης εἰς ἐργασίαν του δημοσιευθεῖσαν τὸν Μάϊον 1966 εἰς τὴν J.B.J.S. ἀναφέρει τρεῖς ἰδίας περιπτώσεις καὶ 6 ἐκ τῆς βιβλιογραφίας.

Ἡ νόσος δὲν ἔχει οὐδεμίαν σχέσιν μὲ ἄλλας παθήσεις ἐπὶ τῶν ὁποίων δημιουργοῦνται ἐλεύθερα ἀρθρικὰ σώματα, ὡς ἐπὶ ἐκφυλιστικῆς ἢ νευρογενοῦς ἀρθροπαθείας, ὀστεοχονδρίτιδος (Dissecans).

Ἀπὸ ἀπόψεως παθογενείας ἡ κρατοῦσα σήμερον ἀντίληψις εἶναι ἡ χονδρώδης μεταπλασία κυττάρων τινῶν τοῦ ἀρθρικοῦ ὑμένος. Ἡ ἄποψις αὕτη ὑποστηρίζεται εἰς τὸ προσφάτως ἐκδοθὲν βιβλίον ἐπὶ τοῦ θέματος αὐτοῦ, ὑπὸ τοῦ Pontville (Masson 1966).

Ἡ ἐπιφάνεια τοῦ ἀρθρικοῦ ὑμένος ἐμφανίζεται λεία, ἐξ αὐτῆς δὲ κρέμανται διὰ μίσχου σωματίδια ἕτοιμα νὰ καταπέσουν ἐντὸς τῆς ἀρθρώσεως. Τὰ σωματίδια ταῦτα ἀποτελοῦνται ἐξ ὑαλοειδοῦς χόνδρου καὶ τὰ ὁποῖα δυνατὸν νὰ ὑποστοῦν πλήρη ὀστικὴν μεταπλασίαν. Καὶ ἐὰν μὲν παραμείνουν εἰς τὴν χονδρίνην αὐτῶν μορφὴν ὁμιλοῦμεν περὶ χονδρωματώσεως, ἐὰν δὲν μεταπλασθοῦν εἰς ὀστικὰ περὶ ὀστεοχονδρωματώσεως.

ΒΙΒΛΙΟΓΡΑΦΙΑ

1) Systemic pathology, London 1959 σελ. 1766.

2) MURPHY F. P., DALFIN D. C., SULLIVAN R. : Articular synovial chondromatosis. J.B.J.S. 44A : 77 - 86 1962.
3) McIVOR R. KING D. : Osteochondromatosis of the hip joint J.B.J.S. 44A. 1 1962 σελ. 87.
4) ΣΥΜΕΩΝΙΔΗΣ ΠΑΝ. : Bursal chondromatosis J.B.J.S. 48B, No 2. 1966.

SUMMARY

G. STRATIGAKIS C. S. ELIOPOULOS : Report a case of chondromatosis of the knee joint.

Γ. ΡΕΝΤΗΣ, Ι. ΚΑΡΑΔΗΜΑΣ, Π. ΣΟΥΚΑΚΟΣ: Περίπτωσις οἰκογενοῦς καθ' ἕξιν ἐξαρθρήματος τοῦ ὤμου.

Τὸ οἰκογενὲς τοῦ καθ' ἕξιν ἐξαρθρήματος τοῦ ὤμου εἶναι σπανιώτατον. Ἐκ τῶν συγγραφέων τῶν ἀσχοληθέντων μὲ τὸ ἐν λόγῳ θέμα ὁ Böhler (1944) ἔχει τὴν γνώμην ὅτι ὑπάρχει προδιάθεσις ὡς πρὸς τὴν πάθησιν (κακὴ κατασκευὴ ἀρθρικῶν ἐπιφανειῶν) καὶ οἰκογενής τις ἰδιοσυστατικὸς χαρακτήρ. Ἐκ τῆς μέχρι σήμερον καὶ προσιτῆς εἰς ἡμᾶς διεθνοῦς βιβλιογραφίας, ὀλίγας μόνον οἰκογενεῖς περιπτώσεις ἀνεύρομεν.

Οὕτω οἱ Sicard καὶ Hepp (1933) ἀναφερουν ὡς πάσχοντας 2 ἀδελφούς, οἱ Dusch καὶ Vosschulte (1937) πολλοὺς συγγενεῖς μιᾶς γυναικός, ὁ Magnuson (1940) δύο διδύμους, τῶν ὁποίων ὁ πατήρ, εἷς θεῖος ἐκ πατρὸς καὶ 2 ἄλλοι ἀδελφοὶ ἔπασχον ἐκ τῆς παθήσεως, οἱ Blondin καὶ Cauchoix (1941-42) μία μητέρα καὶ τὸν υἱόν της καὶ τέλος οἱ Gallie καὶ Mesurior (1948) ἀνεῦρον ταύτην τρὶς ἐπὶ ἀδελφῶν καὶ δὶς ἐπὶ διδύμων ἐπὶ 176 περιπτώσεων.

Εἰς τὴν Ἑλληνικὴν βιβλιογραφίαν δὲν ἀνεύρομεν παρομοίαν περίπτωσιν.

Ἡμετέρα περίπτωσις

Ὁ προπαιδευόμενος ναύτης μηχανικὸς Θ. Μ. (Α.Γ.Μ. 12939) ἐτῶν 20, ἐκ Κεφαλληνίας, εἰσήχθη εἰς τὸ Νοσοκομεῖον Στελεχῶν τοῦ Β. Ναυτικοῦ τὴν 18.10.66 δι' ἐξάρθρημα δεξιοῦ ὤμου ἐπισυμβὰν κατόπιν πτώσεως καὶ ἀναταχθὲν ὑπὸ τοῦ ἰατροῦ τῆς ὑπηρεσίας του.

Ὁ ἀσθενὴς ἀνέφερε τὸ πρῶτον ἐξάρθρημα πρὸ 3ετίας ἐπισυμβὰν κατόπιν πτώσεως καὶ ἀναταχθὲν ὑπὸ ἰατροῦ ὅστις καὶ τοῦ τὸ ἀκινητοποίησεν ἐπὶ

15ήμερον. Ἔκτοτε καὶ μέχρι τῆς εἰσόδου του ἀνέφερε περὶ τὰ 50 τοιαῦτα ἐξαρθρήματα τὰ ὁποῖα ἐλάμβανον χώραν εἴτε κατὰ τὴν διάρκειαν ἀποτόμων κινήσεων, εἴτε κατὰ τὸν ὕπνον. Ἡ ἀνάταξις σὺν τῷ χρόνῳ ἐπετυγχάνετο εὐχερῶς ὑπὸ τοῦ ἰδίου τοῦ ἀσθενοῦς ἀλλὰ ἡ ὅλη κατάστασις τῆς παθήσεώς του τὸν ἠνάγκασε νὰ ἀλλάξῃ ἐπάγγελμα καὶ ἀπὸ μηχανικὸς ἐμπορικοῦ ναυτικοῦ νὰ γίνῃ σερβιτόρος.

Ἐκ τοῦ κληρονομικοῦ του ἀναμνηστικοῦ ἀνέφερε παρομοίαν πάθησιν τοῦ πατρός του. Ὁ πατὴρ ὑπέστη τὸ πρῶτον ἐξάρθρημα εἰς τὸν ἀριστερὸν ὦμον εἰς ἡλικίαν 18 ἐτῶν, δὲν ἐνθυμεῖται δὲ πῶς καὶ ἐὰν ἡ ἀνάταξις ἐπετεύχθη εὐχερῶς ἢ ἐὰν ἐπηκολούθησεν ἀκινητοποίησις. Ἔκτοτε καὶ μέχρι σήμερον ἐπισυμβαίνουν ἐξαρθρήματα μὲ συχνότητα περίπου δὶς ἡμερησίως καὶ κατὰ τὴν διαδικασίαν τῶν πλέον ἁπλῶν κινήσεων π. χ. ἔνδυσιν, ἀνύψωσιν χειρῶν, καθ' ὕπνον κλπ. Ἡ ἀνάταξις ἐπιτυγχάνεται ὑπὸ τοῦ ἰδίου εὐχερῶς.

Ἐκ τῆς ἐρεύνης μέχρι καὶ τοῦ πατρός, δηλαδὴ τοῦ πάππου τοῦ ναύτου, τῶν ἀδελφῶν τοῦ πατρός, τῶν ἀδελφῶν τοῦ ναύτου (1 ἀδελφός, 2 ἀδελφαί) καὶ τῶν συγγενῶν ἐκ μητρὸς δὲν ἀνευρέθη ἑτέρα περίπτωσις.

Πατὴρ καὶ υἱὸς ἐξητάσθησαν λεπτομερῶς. Ἐκ τῆς κλινικῆς ἐρεύνης δὲν παρετηρήθη περιορισμὸς τῶν κινήσεων τῆς κατ' ὦμον ἀρθρώσεως ἢ ἀτροφία τῶν περὶ τὸν ὦμον μυῶν

Ἐκ τοῦ ἀκτινολογικοῦ ἐλέγχου ὁμοίως οὐδὲν ἀνευρέθη εἰς τὸν υἱόν. Εἰς τὸν πατέρα ὅμως παρετηρήθησαν ἀλλοιώσεις (εἰκ. 1), αἵτινες ὅμως δὲν δύνανται νὰ καθορισθοῦν ἐὰν εἶναι πρωτοπαθεῖς ἢ δευτεροπαθεῖς.

Ὁ υἱὸς ὑπεβλήθη εἰς ἐγχείρησιν κατὰ Magnuson - Stack τὴν 22.11.66, τῆς ὁποίας τὰ ἀποτελέσματα ἐπιφυλασσόμεθα νὰ ἀνακοινώσωμεν λίαν συντόμως ὁμοῦ μετὰ ἑτέρων 49 τοιούτων παρομοίων ἐγχειρήσεων.

Ἡ ἀναλογία τῆς ἡμετέρας οἰκογενοῦς περιπτώσεως ἀνευρέθη εἰς ποσοστὸν 2%.

Ἡ περίπτωσίς μας, χαρακτηριζομένη ὡς οἰκογενής, ἐπιδεικνύεται διὰ τὸ λίαν σπάνιον αὐτῆς.

ΒΙΒΛΙΟΓΡΑΦΙΑ

BOHLER L (1944) Technique du traitement des fractures. (1941 - 42 les causes des echecs dans le traitement de la luxation de l' epaule. J. de Chir.,

DUSCHL, L. UND VOSSCHULTE, K 1937) : Behandlungserebniss der habituellen schulter luxation., bruns' beiurage 166,140

GALLIE, W. AND LE MESURIER (1948) Ἀναφέρεται ὑπὸ MERLE D' AUBIGNE καὶ Tubiana : Traumatismes ancien. Generalites membre superieur. Masson Paris (1958).

MAGNUSSON. P. (1940) bilateral habitual dislocation cf the shoulder in twins iama, 2014.

SICARD, AET HEPP, J (1933) A propos du traitement de la luxation reccurent de l' epanoule. pr. madical 489.

SUMMARY

G. RENTIS., J. CARADIMAL and P. SOUCACOS: Report on a case of familiar disloection of the shoulder.

Συζήτησις Π. Συμεωνίδης:

Ἡ ἐπίδειξις τῶν κυρίων Ρέντη, Καραδήμα, καὶ Σουκάτου εἶναι ἐνδιαφέρουσα. Τὸ ἱστορικὸν ὅμως τῶν περιπτώσεων τὰς ὁποίας περιγράφουν δὲν πείθει ὅτι πρόκειται ὄντως περὶ οἰκογενοῦς καθ' ἕξιν ἐξαρθρήματος τοῦ ὤμου. Πατὴρ καὶ υἱὸς εἰς ἡλικίαν 18 καὶ 17 ἐτῶν ἀντιστοίχως ὑπέστησαν τὸ πρῶτον ἐξάρθρημα τῆς κατ' ὦμον ἀρθρώσεως ἀναταχθὲν ἀλλὰ μὴ ἐπαρκῶς ἀκινητοποιηθέν. Ἡ ἡλικία καθ' ἣν ἐπεσυνέβη τὸ πρῶτον ἐξάρθρημα καὶ ἡ ἀνεπαρκὴς ἀκινητοποίησις ἀποτελοῦν παράγοντας, οἱ ὁποῖοι στατιστικῶς ἀπεδείχθη ὅτι ἄγουν εἰς 90% τῶν περιπτώσεων εἰς καθ' ἕξιν ἐξάρθρημα. Αἱ ἀκτινογραφίαι ἐξ ἄλλου αἱ ὁποῖοι ἐπεδείχθησαν παρουσιάζουν ἀλλοιώσεις αἱ ὁποῖαι εἶναι ἀποτέλεσμα τῶν πολλῶν ἐξαρθρημάτων μᾶλλον παρὰ χαρακτηριστικαὶ οἰκογενοῦς καθ' ἕξιν ἐξαρθρήματος.

Τὸ γεγονὸς λοιπόν, ὅτι εἰς δύο ἄτομα μιᾶς οἰκογενείας, ἐπισυνέβησαν καθ' ἕξιν ἐξαρθρήματα, ἀποτελεῖ ἔνδειξιν, ἀλλ' οὐχὶ ἀπόδειξιν οἰκογενοῦς χαρακτῆρος τῆς παθήσεως. Εἶναι ἐξ ἴσου λογικὸν νὰ θεωρήσῃ κανεὶς τὰς περιπτώσεις ὡς ἁπλῆν σύμπτωσιν.

ΑΝΑΚΟΙΝΩΣΙΣ

Α. ΓΙΑΝΝΙΚΑΣ, Γ. ΧΑΡΤΟΦΥΛΑΚΙΔΗΣ, Γ. ΠΑΠΑΧΡΗΣΤΟΥ: Προβλήματα λειτουργικῆς ἀποκαταστάσεως ἐπὶ ψευδαρθρώσεων ἀμφοτέρων τῶν ὀστῶν τοῦ ἀντιβραχίου μετ' ὀστικῆς ἀπωλείας. (Μετὰ κινηματογραφικῆς προβολῆς).

Τελευταίως εἴχομεν τὴν εὐκαιρίαν νὰ ἀντιμετωπίσωμεν τρεῖς περιπτώσεις ψευδαρθρώσεως ἀμφοτέρων τῶν ὀστῶν τοῦ ἀντιβραχίου μετ' ὀστικῆς ἀπωλείας λόγω τῶν ὁποίων ἡ λειτουργικότης τῆς χειρὸς εἶχεν σοβαρῶς ἐπη-

ρεασθῆ. Εἰς τὰς δύο περιπτώσεις ἡ λειτουργικότης τῆς ἄκρας χειρὸς εἶχεν ἐπηρεασθῆ σοβαρῶς ἡ δὲ λειτουργικὴ ἀποκατάστασίς της ἦτο ἀδύνατος ἄνευ ἐπεμβάσεως ἐπὶ τῆς ψευδαρθρώσεως.

Αἱ περιπτώσεις αὗται εἶναι αἱ ἀκόλουθοι:

1.—Ἀσθενὴς 53 ἐτῶν, θῆλυ, ὑπέστη πρὸ 10μήνου κάταγμα εἰς τὴν μεσότητα τοῦ ἀριστεροῦ ἀντιβραχίου. Ἡ ἀσθενὴς πάσχει ἐκ ψωριάσεως μὲ ἐμφανεῖς ἀλλοιώσεις εἰς τοὺς ἀγκώνας, τὰ γόνατα καὶ τὰς κνήμας. Τὸ κάταγμα ἐθεραπεύθη κατ' ἀρχὰς πρακτικῶς εἰς Ἀνατολικὴν Μακεδονίαν μὲ ἀποτέλεσμα τὴν ψευδάρθρωσιν.

Ἀκτινολογικῶς παρατηρεῖται μεγάλη ὀστικὴ ἀτροφία τῶν ὀστῶν τοῦ ἀντιβραχίου καὶ ἀπορρόφησις τῆς κεφαλῆς τῆς κερκίδος (εἰκ. 1α). Τὰ κατεαγότα ἄ-

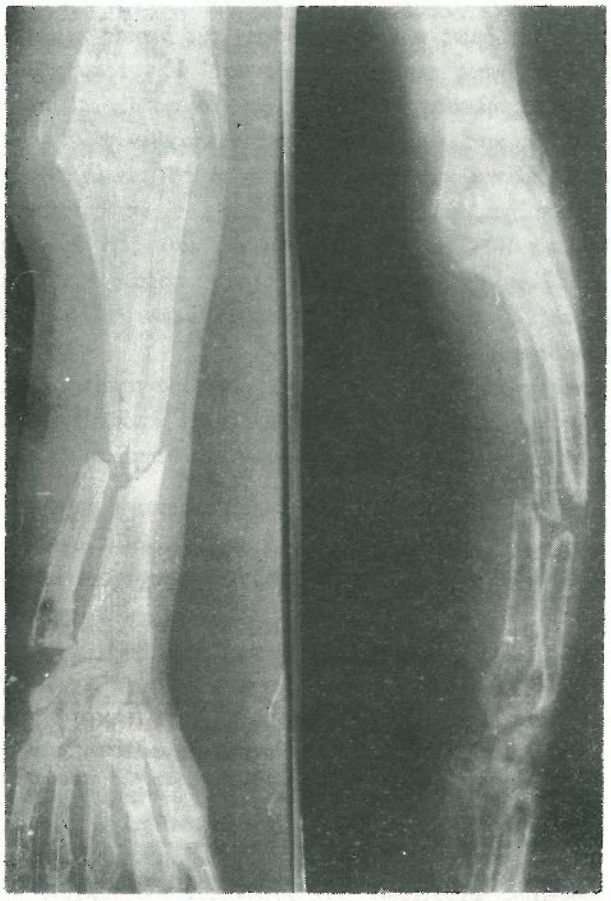

Εἰκ. 1Α Ψευδάρθρωσις ἀμφοτέρων τῶν ὀστῶν τοῦ ἀντιβραχίου ἐπιτρέπουσα εὐρείας κινήσεις (περίπτωσις πρώτη),

κρα εἶναι λεῖα, οὐδεμία δὲ ἀντίδρασις πρὸς πώρωσιν παρατηρεῖται. Αἱ κινήσεις εἰς τὸ σημεῖον τῆς ψευδαρθρώσεως εἶναι λίαν ἐκσεσημασμέναι ἐξικνούμεναι περίπου εἰς 90° εἰς ἑκατέραν τῶν κατευθύνσεων. Ἡ λειτουργικότης τῆς ἄκρας χειρὸς δὲν εἶχεν ἐπηρεασθῆ σοβαρῶς, ἐπιτελεῖτο δὲ τῇ βοηθείᾳ αὐτοσχεδίου νάρθηκος στηρίξεως τοῦ ἀντιβραχίου. Ἡ ἀσθενὴς αὕτη ὑπεβλήθη εἰς ἐγχείρησιν καὶ ἐγένετο ὀστεοσύνθεσις τῆς κερκίδος μόνον διὰ δύο κνημιαίων μοσχευμάτων ἅτινα συμπεριελάμβανον τὸ ὀστοῦν τῆς κερκίδος δίκην σάντουϊτς. Συγκράτησις τῶν ὀστῶν ἐγένετο διὰ τεσσάρων κοχλιῶν τὸ δὲ κενὸν

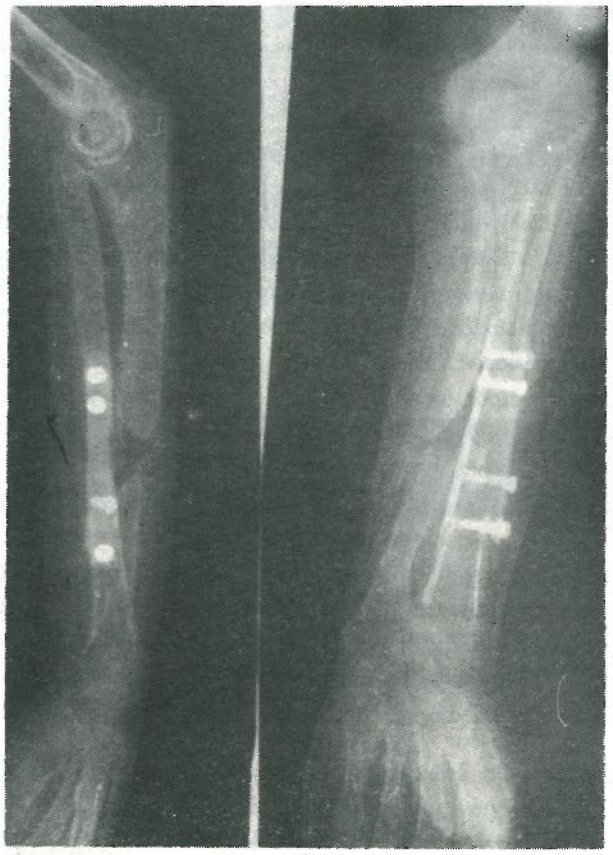

Εἰκ. 1Β. Γεφύρωσις τοῦ χάσματος τῆς κερκίδος διὰ δύο κνημιαίων μοσχευμάτων, συγκρατηθέντων διὰ κοχλιῶν.

μεταξὺ τῶν δύο τεμαχίων τῆς κερκίδος ἐπληρώθη διὰ λαγονίου μοσχεύματος. (εἰκ. 1β). Τέσσαρας μῆνας βραδύτερον, παρατηρεῖται ἱκανοποιητικὴ πώρωσις τῆς ψευδαρθρώσεως καὶ βελτίωσις τῆς λειτουργικότητος τῆς ἄκρας χειρός.

Δυστυχῶς ἡ ἀσθενὴς μετέβη εἰς Ἀνατ. Μακεδονίαν καὶ δὲν ἔχομεν ἀπωτέραν ἀκτινογραφίαν.

2.— Ἀσθενὴς 13 ἐτῶν, ἄρρην. Κατόπιν πτώσεως ἔκ τινος δένδρου ὑπέστη ἐπιπλεγμένον κάταγμα ἀμφοτέρων τῶν ὀστῶν τοῦ ἀντιβραχίου εἰς τὸ κάτω τεταρτημόριον. Ἐγένετο ἐπίδεσις εἰς τὴν ἐπαρχίαν ὅπου ἐν συνεχείᾳ ἐνεφάνισεν βαρεῖαν μετατραυματικὴν φλεγμονὴν μὲ ἀποτέλεσμα ἀπώλειαν δέρματος, ἀποκάλυψιν τενόντων καὶ νεύρων ὡς καὶ ἀμφοτέρων τῶν ὀστῶν εἰς τὴν περιοχὴν περίπου ἄνωθεν τοῦ καρποῦ.

Προσῆλθεν εἰς ἡμᾶς τὴν 4—8—65 μὲ βαρεῖαν φλεγμονὴν κατὰ τὴν καμπτικὴν ἐπιφάνειαν τοῦ καρποῦ, ἀποκάλυψιν τῶν ὀστῶν τοῦ ἀντιβραχίου, διατομὴν τοῦ ὠλενίου νεύρου καὶ οἰδηματώδη καὶ ἄνευ κινήσεων ἄκραν χεῖρα.

Κατ' ἀρχὰς ἐγένετο ἀντιφλεγμονώδης ἀγωγή, χειρουργικὸς καθαρισμὸς τῶν νεκρωμάτων τοῦ τραύματος καὶ ἐπικάλυψις τῆς ἀπωλείας τοῦ δέρματος τοῦδιὰ μισχωτοῦ σωληνωτοῦ κοιλιακοῦ κρημνοῦ. Οὕτω ἐπετεύχθη σύγκλισις τοῦ τραύματος καὶ ὁ ἔλεγχος τῆς φλεγμονῆς. Μετὰ ταῦτα ἡ ἀκτινολογικὴ εἰκὼν διεμορφώθη εἰς μεγάλην ἔλλειψιν ὀστοῦ τῆς κερκίδος παραμονὴ τῆς κάτω ἐπιφύσεως τῆς κερκίδος καὶ σχεδὸν τὸ πλεῖστον τοῦ μήκους τῆς ὠλένης πλὴν τῆς κάτω ἐπιφύσεως. Μετὰ 8 μῆνας ἀπὸ τοῦ ἐλέγχου τῆς φλεγμονῆς τὸ οἴδημα τῆς ἄκρας χειρὸς ὑπεχώρησεν καὶ ἤρχισε μικρὰ κινητικότης τῶν δακτύλων μόνον ὅταν ὑπῆρχεν ὁ πηχεοκαρπικὸς γύψινος ἐπίδεσμος.

Ἀπεφασίσθη τότε καὶ μετατοπίσθη ἡ ὠλένη ἐνὸς τοῦ καρποῦ καὶ ἐν συνεχείᾳ ἐγένετο ἡ γεφύρωσις τῆς κερκίδος διὰ κνημιαίου μοσχεύματος τὸ ὁποῖον ἐνεσφηνώθη ἐνδομυελικῶς εἰς τὸ κεντρικὸν ἄκρον τῆς κερκίδος καὶ ἐντὸς τῆς κάτω ἐπιφύσεως τῆς κερκίδος περιφερικῶς. Ἐτοποθετήθη γύψινος βραχιονοπηχεοκαρπικὸς ἐπίδεσμος καὶ μετὰ ἑξάμηνον παρατηρεῖται τελεία ἐνσωμάτωσις τοῦ μοσχεύματος. Ἡ ἄκρα χεὶρ εἶναι δυνατὸν νὰ συλλάβῃ ἀκόμη καὶ μικρὰ ἀντικείμενα. Τὸ μόνον μειονέκτημα εἶναι ὁ περιορισμὸς πρηνισμοῦ - ὑπτιασμοῦ, μὲ τὸν ὁποῖον θὰ ἀσχοληθῶμεν εἰς τὸ μέλλον.

3.— Ἀσθενὴς 28 ἐτῶν ἄρρην. Ἀναφέρει κάκωσιν εἰς τὴν μικρὰν ἡλικίαν κατὰ τὸ ἀντιβράχιον, μὲ ἀποτέλεσμα νὰ δημιουργηθῇ μεγάλη ὀστικὴ ἔλλειψις ἀμφοτέρων τῶν ὀστῶν τοῦ ἀντιβραχίου ἐπιτρέπουσα πλήρη περιστροφὴν τοῦ περιφερικοῦ ἄκρου κατὰ τὸ σημεῖον τῆς ψευδαρθρώσεως (εἰκ. 2). Ὁ ἀσθενὴς δι' αὐτοσχεδίου ἀκινητοποιήσεως τῆς ψευδαρθρώσεως ἐχρησιμοποίει τὴν ἄκρα χεῖραν του ὡς βοήθημα δι' ἐλαφρὰν ἐργασίαν ἀλλὰ καὶ κοσμητικῆς. Τὸ ἀντιβράχιον ἦτο ἀτροφικὸν καὶ βραχύτερον τοῦ ἑτέρου ἡ δὲ κινητικότης τῆς ἄκρας χειρὸς περιορισμένη μὲ τὸν μικρὸν δάκτυλον κεκαμμένον εἰς τὴν παλάμην καὶ ἄχρηστον.

Ἀκτινογραφικῶς ἐμφανίζει ἀπώλειαν τῶν κάτω ἄκρων ἀμφοτέρων τῶν ὀστῶν τοῦ ἀντιβραχίου ὁμοῦ μεθ' ὅλων τῶν ὀσταρίων τοῦ καρποῦ.

Ἀποφασίζεται ἡ ἀντικατάστασις τοῦ αὐτοσχεδίου νάρθηκος διὰ γεφυρώ-

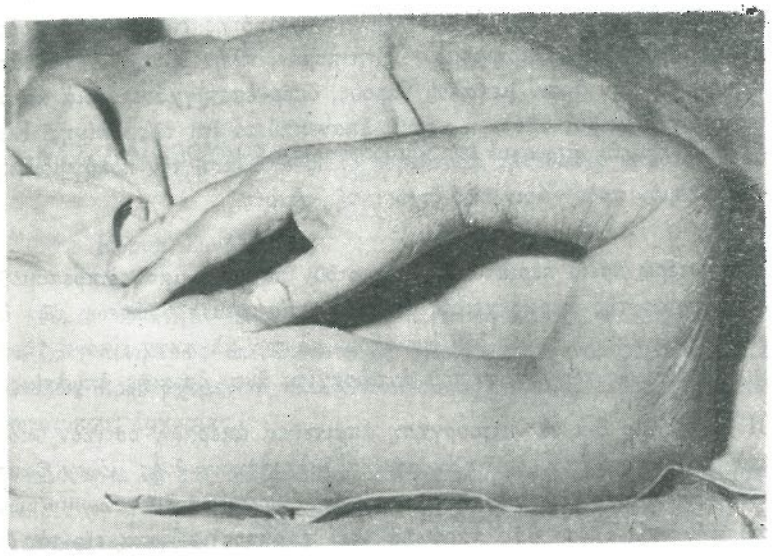

Εἰκ. 2. (Περίπτωσις 3η) Ψευδάρθρωσις ἀμφοτέρων τῶν ὀστῶν τοῦ ἀντιβραχίου συνεπείᾳ κατάγματος εἰς τὴν μικρὰν ἡλικίαν. Τὸ περιφερικὸν ἄκρον τοῦ ἀντιβραχίου ἐπιτελεῖ πλήρη περιστροφὴν εἰς τὸ σημεῖον τῆς ψευδαρθρώσεως. Ἡ ἄκρα χεὶρ δὲν δύναται νὰ χρησιμοποιηθῇ.

σεως τῶν ὀστῶν μὲ μικρὰν ἐπιμήκυνσιν τοῦ ἀντιβραχίου πρὸς βελτίωσιν τῆς λειτουργίας τῆς ἄκρας χειρός. Τὴν 9—12—65 ὑπεβλήθη εἰς ὀστεοσύνθεσιν πρὸς γεφύρωσιν τοῦ ἐλλείματος τῆς κερκίδος. Ὡς μόσχευμα ἐχρησιμοποιήθη τὸ ἄνω τμῆμα τῆς περόνης ποὺ διευθετήθη καταλλήλως ὥστε νὰ συμπεριλάβῃ τὰ ὀστᾶ τῶν μετακαρπίων. Τὸ κεντρικὸν ἄκρον ἐνεσφηνώθη ἐνδομυελικῶς. Λόγῳ τοῦ ὅτι ὑπῆρχεν φόβος ἀδυναμίας καλύψεως τοῦ δέρματος μετὰ τὴν ὀστεοσύνθεσιν εἰς τὸν στενὸν αὐχένα τῆς ψευδαρθρώσεως, ἐδημιουργήσαμεν προηγουμένως κοιλιακὸν σωληνωτὸν κρημνόν. Ἡ κάλυψις διὰ δέρματος ἐπετεύχθη εὐκόλως καὶ ὁ μισχωτὸς κρημνὸς δὲν ἐχρησιμοποιήθη ἀλλὰ ἐδιατηρήθη διὰ μελλοντικὴν κοσμητικὴν χρῆσιν.

Μετὰ ἑξάμηνον τὸ μόσχευμα ἐνσωματώθη πλήρως καὶ ἡ λειτουργία τῆς ἄκρας χειρὸς ἐβελτιώθη σημαντικῶς. Ὁ ἀσθενὴς ἀσκεῖ τὸ ἐπάγγελμα τοῦ ὀπωροπώλου καὶ ἐπιθυμοῦσε ἰσχυρότερον ἀντιβράχιον διὰ τὴν ἄρσιν μεγάλων βαρῶν. Εἰσήχθη ἐκ νέου καὶ τὴν 3—1—67 ὑπεβλήθη εἰς κοσμητικὴν ἐγχεί-

ρησιν πρὸς πλήρωσιν τῆς ἀσχημίας τοῦ ἀντιβραχίου διὰ δερμολιπώδους ἱστοῦ. Μετὰ 20ήμερον ἐγένετο ἡ γεφύρωσις καὶ τῆς ὠλένης διὰ κνημιαίου μοσχεύματος, ὡς καὶ ἀφαίρεσις τοῦ μικροῦ δακτύλου.

Πρὸ τῆς τελευταίας ἐπεμβάσεως ἡ λειτουργικότης τῆς ἄκρας χειρὸς ἦτο πολὺ καλὴ μὲ θαυμάσιον πρηνισμὸν - ὑπτιασμόν, πλὴν ὅμως δὲν ἠδύνατο νὰ ἀνταποκριθῇ εἰς τὴν ἄρσιν μεγάλου βάρους, ὅπερ ἐπετυγχάνετο διὰ καταλλήλου στροφῆς τῆς χειρὸς ὁπότε ἡ κερκὶς ἐπανεπαύετο ἐπὶ τῆς ὠλένης. Εἰς τὴν περίπτωσιν ταύτην ὁ ἀσθενὴς προτίμησε ὅπως ἀπωλέση τὸν πολύτιμον πρηνισμὸν - ὑπτιασμὸν πρὸς χάριν τῆς ἰσχύος τῆς χειρός.

Αἱ ἀνωτέρω τρεῖς περιπτώσεις παριστοῦν παραδείγματα ἐπιρεασμοῦ τῆς λειτουργικότητος τῆς ἄκρας χειρὸς ἐπὶ παρουσίᾳ ψευδαρθρώσεως τῶν ὀστῶν τοῦ ἀντιβραχίου καὶ τὰ ὁποῖα δὲν ὁμοιάζουν μὲ τὴν κλινικὴν εἰκόνα τῆς τυπικῆς ψευδαρθρώσεως τῶν ὀστῶν τοῦ ἀντιβραχίου ἄνευ ὀστικῆς ἀπωλείας.

Ἡ ἄκρα χεὶρ διὰ νὰ λειτουργήσῃ ἀπαιτεῖται ἀκέραιον ὀστικὸν ὑπόστρωμα κατὰ τὸ ἀντιβράχιον, διότι ἀκόμη καὶ μὲ κίνησιν ἑνὸς μόνον δακτύλου ἀπαιτεῖται ἀκινητοποίησις τῶν ὑπερκειμένων ἀρθρώσεων διὰ τῶν μυϊκῶν μαζῶν τοῦ πήχεως. Τοῦτο μᾶς παρουσιάζεται παραστατικώτατα εἰς τὰς 3 περιπτώσεις ὅπου μὲ αὐτοσχεδίους νάρθηκας ἢ μὲ γύψινον ἐπίδεσμον ἡ λειτουργία τῆς χειρὸς βελτιοῦται.

Τὸ πρόβλημα τῆς γεφυρώσεως μεγάλων χασμάτων ἐπὶ ἀπωλείας τῶν ὀστῶν τοῦ ἀντιβραχίου εἶναι καὶ αὐτὸ μέγα, ἔχει δὲ ἀντιμετωπισθῆ διὰ σειρᾶς ἐγχειρητικῶν μεθόδων διεθνῶς παραδεδεγμένων, μερικὰς τῶν ὁποίων ἐφηρμόσαμεν εἰς τὰς ἡμετέρας περιπτώσεις. Ἐκεῖνο ὅμως τὸ ὁποῖον ἔχει μεγίστην σημασίαν εἶναι ποῖον ἐκ τῶν δύο ὀστῶν θὰ πρέπει νὰ γεφυρωθῇ, ἐὰν ἀρκεῖ τὸ ἓν ἢ θὰ πρέπει νὰ γεφυρωθοῦν ἀμφότερα καὶ νὰ προβῶμεν ἐκ τῶν ὑστέρων εἰς συμπληρωματικὰς ἐπεμβάσεις πρὸς ἀποκατάστασιν τοῦ πρηνισμοῦ - ὑπτιασμοῦ, ἢ θὰ πρέπει νὰ ἀδιαφορήσωμεν πρὸς ὄφελος τῆς ἰσχύος τοῦ ἀντιβραχίου.

Εἰς τὰς δύο περιπτώσεις ἐπροτιμήσαμεν τὴν κερκίδα ἡ ὁποία καὶ τὸ ἀντιβράχιον στηρίζει ἀλλὰ καὶ τὸν πρηνισμὸν - ὑπτιασμὸν τῆς ἄκρας χειρὸς ἐξασφαλίζει χωρὶς νὰ παρακωλύῃ τὴν κάμψιν - ἔκτασιν τοῦ ἀγκῶνος. Ὑπάρχει περίπτωσις ἀνακοινωθεῖσα ὑπὸ τοῦ κ. Σουρμελῆ, καθ' ἣν ἀφηρέθη τὸ πλεῖστον τοῦ περιφερικοῦ ἄκρου τῆς ὠλένης λόγῳ νεοπλάσματος χωρὶς νὰ ἐπηρεασθῇ ἡ λειτουργία τῆς ἄκρας χειρός. Τοῦτο διότι αἱ μυϊκαὶ προσφύσεις τῆς κερκίδος εἶναι πολλαὶ καὶ ἰσχυραί, διὰ δὲ τὴν κάμψιν τοῦ ἀγκῶνος ἀρκοῦν μερικὰ ἑκ. μ. ἐκ τοῦ ἄνω τμήματος τῆς ὠλένης τὸ ὁποῖον συγχρόνως παρεμποδίζει καὶ τὰς πλαγίας κινήσεις τῆς ἀρθρώσεως.

Ἐπίσης ἐπὶ ὀστικῆς ἀπωλείας κατὰ τὸ ἀντιβράχιον κάθε προσπάθεια κάμψεως τῶν δακτύλων ὑφίσταται τὴν σχετικὴν μείωσιν ἰσχύος ἐκ τῆς ἕλξεως τῶν ὀστῶν τῆς ψευδαρθρώσεως ἐπὶ ἐλλείματος, εἰς βάρος τῆς συλλήψεως.

Κ. Σ. ΗΛΙΟΠΟΥΛΟΣ: Ἀπολογισμὸς τοῦ ἔργου τῆς Ἑταιρείας κατὰ τὸ 1966.

Κύριοι Συνάδελφοι,

Κατὰ τὸ λῆξαν 19ον ἔτος τῆς λειτουργίας της ἡ Ε.Ε.Χ.Ο.Τ. ἠργάσθη λίαν ἱκανοποιητικῶς καὶ ἀποδοτικῶς, χάρις εἰς τὸ ἐνδιαφέρον τῶν μελῶν της, τακτικῶς προσερχομένων καὶ ἀνακοινούντων ἐνδιαφερούσας περιπτώσεις καὶ πρωτοτύπους ἐργασίας.

Δύναμαι νὰ σᾶς διαβεβαιώσω ὅτι μεταξὺ τῶν ὑπαρχουσῶν Ἐπιστημονικῶν Ἑταιρειῶν, ἡ Ὀρθοπεδική Ἑταιρεία κατέχει πρωτεύουσαν θέσιν. Ἀπὸ ἡμᾶς δὲ ἐξαρτᾶται νὰ βελτιώσωμεν ἔτι περισσότερον αὐτὴν καὶ νὰ καταλάβῃ εἰς τρίτην δεκαετίαν τῆς ζωῆς της ἡγετικὴν ἐπιστημονικὴν θέσιν.

Κατὰ τὸ ἔτος 1966 συνῆλθεν εἰς 11 ἐπιστημονικὰς συνεδριάσεις κατὰ τὰς ὁποίας ἐγένοντο 24 ἐπιδείξεις, 12 ἀνακοινώσεις καὶ 3 βραχεῖαι.

Ὅλαι αἱ παρουσιασθεῖσαι ἐργασίαι παρουσιάζουν ἰδιαίτερον ἐνδιαφέρον.

Ἐγένοντο ἐπίσης 4 διαλέξεις ὑπὸ διακεκριμένων ἰατρῶν ἤτοι τοῦ κ. Nissen μὲ θέμα «Ἰδιοπαθὴς ὀστεαρθρῖτις τοῦ ἰσχίου», τοῦ κ. Βασιλᾶ μὲ θέμα «Ἀθλητιατρικὴ καὶ Ὀρθοπεδική», τοῦ κ. Marmor ἐπὶ χειρουργικῆς θεραπείας τῆς Ρευματοειδοῦς Ἀρθρίτιδος καὶ τέλος τοῦ κ. Trueta ἐπὶ τῆς Πωρώσεως τῶν καταγμάτων.

Τὸ Διοικητικὸν Συμβούλιον συνῆλθεν εἰς 9 συνεδριάσεις πρὸς συζήτησιν, ἐπίλυσιν θεμάτων καὶ ρύθμισιν τῶν ἐργασιῶν τῆς Ἑταιρείας.

Τὰ θέματα τὰ ὁποῖα ἀπησχόλησαν τὸ Δ. Σ. ἦσαν:

Ἡ ἔκδοσις τοῦ Δελτίου τῆς Ἑταιρείας ἡ ὁποία παρουσιάζει μικρὰν καθυστέρησιν. Σύντομα θὰ ἐκδοθῇ ὁ 16—17 τόμος, ἐντὸς δὲ τοῦ ἔτους ὁ 18 τόμος.

Ἡ ἀνάγκη τῆς ὑπάρξεως τοῦ Δελτίου τῆς Ἑταιρείας τακτικῶς ἐκδιδομένου καὶ εὐρέως κυκλοφοροῦντος εἶναι, νομίζω, ἀπαραίτητος προϋπόθεσις διὰ τὴν πρόοδον τῆς Ἑταιρείας.

Διὰ τὸν λόγον αὐτὸν εἰς τὸ ὑπὸ ἔγκρισιν νέον καταστατικὸν προβλέπεται ἡ δυνατότης τῆς μετατροπῆς τοῦ ἐτησίου δελτίου εἰς δίμηνον ἢ μηνιαῖον

περιοδικόν. Ἀλλὰ περὶ αὐτοῦ θὰ ἀποφασίσουν οἱ συνάδελφοι ποὺ θὰ μᾶς ἀντικαταστήσουν εἰς τὸ Διοικητικὸν Συμβούλιον.

Κατὰ τὸ παρελθὸν θέρος ἀπεστάλησαν εἰς τὰς βιβλιοθήκας 20 τοὐλάχιστον Νοσοκομείων ἀντίτυπα τῶν μέχρι σήμερον ἐκδοθέντων δελτίων. Νομίζομεν ὅτι καὶ εἰς τὸ μέλλον κάθε ἐκδιδόμενον δελτίον θὰ πρέπει νὰ ἀποστέλλεται εἰς τὰ Νοσοκομεῖα.

Ἡ Ἑταιρεία κληθεῖσα ὑπὸ τοῦ Ἰατρικοῦ Συλλόγου Ἀθηνῶν, μετέσχε δίς, διὰ τοῦ Προέδρου αὐτῆς, συσκέψεων. Τῆς μιᾶς τὸ θέμα ἦτο ἡ ἀναθεώρησις καὶ συμπλήρωσις τοῦ ἰσχύοντος Β.Δ. περὶ κανονισμοῦ ἀμοιβῶν καὶ ἰατρικῶν πράξεων. Πρὸς τὸν σκοπὸν αὐτὸν κατήρτισε καὶ ὑπέβαλεν ὑπόμνημα ὡς καὶ πίνακα ἐπεμβάσεων, μὴ ἀναφερομένων εἰς τὸ ἐν λόγῳ διάταγμα λόγῳ παραλείψεως ἢ διότι τελευταίως ἐφηρμόσθησαν.

Τῆς δευτέρας συσκέψεως τὸ θέμα ἦτο ἡ ὀργάνωσις Ὑγειονομικοῦ Συνεδρίου εἰς Ἀθήνας διὰ τὸ Φθινόπωρον τοῦ 1967.

Ἀνέλαβε δὲ ἡ Ἑταιρεία ὅπως ἀπροσώπως εἰσηγηθῇ σύστημα ἀμέσου περιθάλψεως, σύμφωνον μὲ τὰς ἀντιλήψεις τῆς συγχρόνου Ὀρθοπεδικῆς καὶ Τραυματολογίας.

Τέλος ἐπετεύχθη ἡ τροποποίησις τοῦ καταστατικοῦ τῆς Ἑταιρείας τὸ ὁποῖον ψηφισθὲν εἰς Γενικὴν Συνέλευσιν εὑρίσκεται σήμερον ὑπὸ ἔγκρισιν εἰς τὸ Πρωτοδικεῖον Ἀθηνῶν.

Διὰ τοῦ νέου καταστατικοῦ πιστεύομεν ὅτι ἡ Ἑταιρεία θὰ προοδεύσῃ ἔτι περισσότερον.

Διὰ τοῦ νέου καταστατικοῦ προβλέπεται ὅπως ὁ ἀντιπρόεδρος τοῦ ἑνὸς ἔτους νὰ γίνεται Πρόεδρος τοῦ ἑπομένου, ὁ δὲ ἐξερχόμενος Πρόεδρος θὰ παραμένῃ ὡς σύμβουλος.

Οὕτω ἡ θητεία τῆς Διοικήσεως τῆς Ἑταιρείας οὐσιαστικῶς παρατείνεται.

Ἐπίσης παρέχεται ἡ εὐχέρεια εἰς τὰ μὴ ἐνδιαφερόμενα διὰ τὸ ἔργον τῆς Ἑταιρείας μέλη νὰ ἐξέρχωνται αὐτῆς, νὰ ἐγγράφωνται δὲ οἱ πραγματικῶς ἐπιθυμοῦντες καὶ ἐργαζόμενοι.

Τὸ Διοικητικὸν Συμβούλιον ἠσχολήθη ἐπίσης μὲ τὴν ὀργάνωσιν τοῦ ἀποφασισθέντος Ἑλληνο - Γαλλικοῦ συνεδρίου διὰ τὴν 9—16 Μαΐου 1968, ἀνέθεσε δὲ εἰς Ὀργανωτικὴν Ἐπιτροπὴν τὸ ὅλον ἔργον.

Τέλος ἐκ μέρους τοῦ Διοικητικοῦ Συμβουλίου ἐπιθυμῶ νὰ εὐχαριστήσω τὰ μέλη τῆς Ἑταιρείας διὰ τὸ ἐνδιαφέρον αὐτῶν καὶ τὴν συμβολήν των, ἐγὼ δὲ πρὶν ἐγκαταλείψω τὴν προεδρικὴν ἕδραν ὀφείλω δημοσίως νὰ εὐχαριστήσω τὸν Ἀντιπρόεδρον κ. Παπαδημητρίου, τὸν Γενικὸν Γραμματέα κ. Χαρτοφυλακίδην—Γαροφαλίδην, τὸν ἀκαταπόνητον Ταμίαν κ. Ἀγνάντην καὶ τὸν εἰδικὸν

Γραμματέα κ. Μεταξᾶν διὰ τὴν πολύτιμον καὶ εὐχάριστον συνεργασίαν των.

Ι. ΑΓΝΑΝΤΗΣ: Ἀπολογισμὸς Ταμείου.

Ἐ κ λ ο γ ὴ μ ε λ ῶ ν: Ἐξελέγησαν τακτικὰ μέλη οἱ κ.κ. Π. Κόντος, Ξ. Σκεύης καὶ Β. Τσιμπούκης.

ΑΡΧΑΙΡΕΣΙΑΙ

Γενομένων ἀρχαιρεσιῶν, ἐξελέγησαν:

Πρόεδρος	:	κ. Α. Ἀρζιμάνογλου
Ἀντιπρόεδρος	:	κ. Γ. Βαρούχας
Ταμίας	:	κ. Π. Συμεωνίδης
Εἰδ. Γραμματεύς	:	κ. Γ. Καμπούρογλου

ΣΥΝΕΔΡΙΑ 31ης ΜΑΪΟΥ 1967

ΑΝΑΚΟΙΝΩΣΙΣ

Κ. Σ. ΗΛΙΟΠΟΥΛΟΣ, Ι. ΚΑΡΑΔΗΜΑΣ: Ἀνοικτὰ τραύματα τῶν ἀρθρώσεων.

Ἡ ραγδαία αὔξησις τῶν ἀτυχημάτων, ἰδίᾳ τροχαίων καὶ ἐργατικῶν, κατὰ τὰ τελευταῖα ἔτη, συνετέλεσαν ἀσφαλῶς καὶ εἰς τὴν αὔξησιν τῶν ἀνοικτῶν τραυμάτων τῶν ἀρθρώσεων.

Ἡ θεραπεία τῶν τραυμάτων τούτων δέον νὰ ἀκολουθῇ ἐπακριβῶς τὰ ἀξιώματα τῆς τοιαύτης τῶν ἐπιπεπλεγμένων καταγμάτων, ἤτοι ὀρθὴ παροχὴ πρώτων βοηθειῶν (ἀκινητοποίησις - αἱμόστασις), θεραπεία τοῦ τραυματικοῦ Shock καὶ πιθανῶν κρανιοεγκεφαλικῶν κακώσεων, χημειοθεραπευτικὴ ἀγωγή, ἄμεσος συρραφὴ τοῦ τραύματος καὶ ἐπὶ μὴ δυνατῆς τοιαύτης μετὰ τὸν ἔλεγχον τῆς μολύνσεως, ἐπικάλυψις τῆς περιοχῆς διὰ δερματικῶν μοσχευμάτων.

Ἀναφέρεται (Watson Jones καὶ Cambell) ὅτι τὰ τραύματα τῶν συνδέσμων, τοῦ ἀρθρικοῦ θυλάκου καὶ τοῦ χόνδρου ἀνθίστανται περισσότερον εἰς τὰς μολύνσεις παρὰ τὰ τοιαῦτα τῶν μυῶν καὶ τοῦ ὑποδορίου ἱστοῦ, δι' ὃ καὶ ἡ πρωτοπαθὴς συρραφὴ συχνὰ εἶναι ἀσφαλής. Κίνδυνος πάντοτε ὑφίσταται ἐξ ἐπινεμήσεως τῆς μολύνσεως ἐκ τῶν πέριξ ἐξωαρθρικῶν μορίων.

Τὸ δέρμα συρράπτεται μετὰ ἐπιμελῆ χειρουργικὸν καθαρισμὸν καὶ ἐφ' ὅσον τὸ τραῦμα εἶναι καθαρὸν καὶ δὲν ἔχουν παρέλθει 12 ὧραι ἀπὸ τοῦ τραυματισμοῦ, ἄλλως συρράπτεται μόνον ὁ ἀρθρικὸς θύλακος. Ἐὰν δὲν ὑφίστανται σημεῖα μολύνσεως, δυνατὸν τὸ δέρμα νὰ συρραφῇ καὶ κατὰ τὴν 3ην — 4ην ἡμέραν ἀπὸ τοῦ τραυματισμοῦ, ὑπὸ ἀντιβιοτικὴν κάλυψιν.

Τὰ ἀναφερθέντα ὡς ἀνωτέρω στοιχεῖα δὲν δύνανται ἀσφαλῶς νὰ ἀποτελέσουν τὸν κανόνα. Ἡ πεῖρα καὶ αἱ γνώσεις τοῦ ὀρθοπεδικοῦ χειρουργοῦ ἀφ' ἑνὸς καὶ ἀφ' ἑτέρου ἡ γενικὴ κατάστασις τοῦ τραυματίου, ὁ χρόνος ἀπὸ τοῦ τραυματισμοῦ, ἡ περιοχὴ τοῦ τραύματος, ἡ καθαρότης αὐτοῦ, ἡ ὕπαρξις ἢ μὴ στοιχείων φλεγμονῆς εἶναι οἱ βασικοὶ παράγοντες οἱ ἐπηρεάζοντες τὴν ἀκολουθητέαν πορείαν.

Ἡ χειρουργικὴ θεραπεία τῶν τοιούτων τραυμάτων δέον ὅπως διενεργῆται ὑπὸ γενικὴν ἢ στελεχιαῖαν ἀναισθησίαν. Σπανίως καταφεύγομεν εἰς τὴν τοπικὴν τοιαύτην καὶ μόνον ὅταν αἱ διάφοροι συνθῆκαι δὲν μᾶς ἐπιτρέπουν τὰς ἀνωτέρω.

Μετεγχειρητικῶς ἐφαρμόζεται ἀκινητοποίησις διὰ γυψίνου νάρθηκος. Ἡ πρώτη ἀλλαγὴ διενεργεῖται μετὰ πάροδον 5—6 ἡμερῶν. Εὐθὺς ἐξ ἀρχῆς χορηγοῦνται ἀντιβιωτικά, ἀντιτετανικὸς καὶ ἐφ' ὅσον ἀπαιτεῖται καὶ ἀντιγαγγραινώδης ὀρός. Ἐπὶ μολύνσεως τῆς ἀρθρώσεως γίνεται παροχέτευσις αὐτῆς, καὶ ἐπὶ ὑπάρξεως ἀκαλύπτων ἐπιφανειῶν διενεργοῦνται πλαστικαὶ δέρματος, ἐφ' ὅσον δὲν ὑπάρχουν στοιχεῖα φλεγμονῆς.

Ἀπὸ τοῦ 1961 μέχρι σήμερον ἐνοσηλεύσαμεν εἰς τὴν ἡμετέραν κλινικὴν 9 ἀσθενεῖς μὲ ἐκτεταμένα ἀνοικτὰ τραύματα 11 ἀρθρώσεων Ὅλοι ἦσαν ἄρρενες μέσης ἡλικίας 28,5 ἐτῶν (8—46) καὶ εἰσήχθησαν ἐν ἡμέραις ἐφημερίας ἢ ἐκτάκτως λόγῳ τῆς βαρύτητος τῆς καταστάσεώς των (περίπτωσις 2). Ἑπτὰ ὑπέστησαν τροχαῖον ἀτύχημα καὶ δύο ἐργατικὸν τοιοῦτον. Ἐκτὸς τοῦ τραύματος τῆς ἀρθρώσεως καὶ ποικίλαι ἄλλαι ὀστικαὶ καὶ μὴ κακώσεις συνυπῆρχαν. Εἷς ἔπασχεν ἐκ πολλαπλῶν τραυμάτων τῶν ἀρθρώσεων (περ. 1). Συχνότερον εὑρέθη προσβαλλομένη ἡ κατὰ γόνυ ἄρθρωσις (8κις).

Ἠκολούθησε μὲ τὴν αὐτὴν συχνότητα (ἅπαξ) ἡ ποδοκνημική, ἡ τοῦ ἀγκῶνος καὶ ἡ ἀστραγαλοπτερνική. Αἱ ἀρθρώσεις τοῦ ἀριστεροῦ ἡμιμορίου διηνοίγησαν εἰς 5 περιπτώσεις (7 ἀρθρώσεις) καὶ τοῦ δεξιοῦ εἰς 4 (4 ἀρθρώσεις).

Εἰς ὅλους ὑπὸ γενικὴν νάρκωσιν ἐγένετο ἐπιμελὴς καθαρισμὸς τῆς ἀρθρώσεως καὶ νεαροποίησις τῶν τραυματικῶν ἐπιφανειῶν. Δὲν ἐδιστάσαμεν τὴν ἐπέκτασιν τοῦ τραύματος εἰς τρεῖς πρὸς πληρέστερον ἔλεγχον, καθαρισμὸν καὶ ἀποκατάστασιν. Ὁ ἀρθρικὸς θύλακος συνερράφη εἰς ἅπαντας διὰ cut - gut χρωμέ. Παροχέτευσις ἐτοποθετήθη εἰς 5 εἰς τὸν ἕνα τῶν ὁποίων (περίπτωσις 2) ἡ ἐπούλωσις ἐπῆλθε κατὰ Β' σκοπόν, καὶ ἀπητήθη μεταμόσχευσις δέρματος ἐκ τῆς κοιλίας. Εἰς τοὺς ὑπολοίπους ἡ ἴασις ἐπῆλθε κατὰ Α' σκοπόν.

Ἀντιτετανικὸς ὀρὸς ἐχορηγήθη εἰς ἅπαντας, ἀντιγαγγραινώδης δὲ εἰς ἕνα (περίπτωσις 2). Ἀντιβιοτικὰ ἰδίᾳ εὐρέος φάσματος ἐχορηγήθησαν εἰς ἅπαντας ἐπὶ 5—20 ἡμέρας, ἀναλόγως τῆς βαρύτητος τῆς καταστάσεώς των. Ἡ ἀκινητοποίησις ἐπετεύχθη διὰ γυψίνου νάρθηκος.

Ἡ μετεγχειρητική των πορεία ὑπῆρξεν ὁμαλή. Τὰ συνυπάρχοντα πρὸς τὰ ἀνοικτὰ τραύματα τῶν ἀρθρώσεών των προβλήματα ἀντιμετωπίσθησαν καταλλήλως.

Οἱ ἀσθενεῖς οὗτοι μετὰ μέσην παραμονὴν εἰς τὸ νοσοκομεῖον 30 ἡμερῶν (9—61 ἡμέραι) ἐξῆλθον ἔχοντες καλῶς.

Συμπεράσματα

Ἐκ τῶν ὀλίγων ἡμετέρων περιπτώσεων, συμφωνούντων μὲ ἐκείνας τῆς διεθνοῦς βιβλιογραφίας, ἀναφαίνεται ὅτι εἶναι δυνατὴ ἡ τελεία συρραφὴ τῶν ἀνοικτῶν τραυμάτων τῶν ἀρθρώσεων μετὰ ἐπιμελῆ χειρουργικὸν καθαρισμὸν αὐτῶν ἐφ' ὅσον ταῦτα προσέρχονται ἐγκαίρως, ὑπὸ τὴν κάλυψιν τῶν ἀντιβιοτικῶν καὶ τὴν ἐφαρμογὴν ἀκινητοποιήσεως.

ΒΙΒΛΙΟΓΡΑΦΙΑ

CAMPBELL'S: Operative Orthopedics (1963). 4th Ed. Vol. I.

ΓΑΤΟΣ Μ. (1963). Περὶ τῶν ἀνοικτῶν τραυμάτων τῆς κατὰ γόνυ ἀρθρώσεως Ἑλλ. Χειρ. Γ', 438.

WATSON JONES R. (1962). Fractures and Joint Surgery London.

SUMMARY

C. S. ELIOPOULOS, J. KARADIMAS: Extensive open wounds of the joints.

ΠΑΝ. ΣΥΜΕΩΝΙΔΗΣ: Ἀποτελέσματα 22 περιπτώσεων καθ' ἕξιν ἐξαρθρήματος τοῦ ὤμου, χειρουργηθεισῶν κατὰ τὴν μέθοδον τῶν Putti καὶ Platt.

Ἀπὸ τοῦ 1960 ἕως 1966 ἐχειρουργήσαμεν 22 ἀσθενεῖς πάσχοντας ἐκ καθ' ἕξιν ἐξαρθρήματος τοῦ ὤμου κατὰ τὴν μέθοδον τῶν Putti καὶ Platt τῶν ὁποίων τὰ ἀποτελέσματα παρουσιάζομεν σήμερον. Πλὴν τούτων καὶ ἕτεραι τέσσαρες περιπτώσεις δὲν περιλαμβάνονται εἰς τὴν παροῦσαν ἐργασίαν λόγῳ τοῦ βραχέος χρονικοῦ διαστήματος μετεγχειρητικῆς παρακολουθήσεως.

Εἶναι γνωστὸν πόσον μεγάλος ἀριθμὸς ἐγχειρητικῶν τεχνικῶν ἐπενοήθη πρὸς ἀντιμετώπισιν τοῦ καθ' ἕξιν ἐξαρθρήματος τοῦ ὤμου. Αἱ πλεῖσται ἐξ αὐτῶν ἔχουν ἐγκαταλειφθῆ λόγῳ τῶν πενιχρῶν ἀποτελεσμάτων τὰ ὁποῖα ἔδωσαν. Παραμένουν 3 ἢ 4 μέθοδοι, αἵτινες ἐπεβλήθησαν ὑποστᾶσαι τὴν βάσανον τοῦ χρόνου.

Ἀπὸ ἑλληνικῆς πλευρᾶς λίαν ἀξιολόγους ἐργασίας ἐπὶ τοῦ καθ' ἕξιν ἐξαρθρήματος τοῦ ὤμου παρουσίασαν ὁ κ. Κρεμμύδας, χρησιμοποιήσας τὴν μέθοδον Oudard - Wilmoth καὶ οἱ κ. κ. Καββαδίας καὶ Παπαϊωάννου

---

* Φωτογραφίαι ὅλων τῶν περιπτώσεων ἐπεδείχθησαν εἰς τὴν ἑταιρείαν.

ἀσχοληθέντες μὲ τὸ θέμα εἰς τὴν ἐπὶ διδακτορίᾳ διατριβήν των. Δὲν ὑπάρχει ἀμφιβολία ὅτι καὶ πλεῖστοι ἄλλοι ἐκ τῶν κυρίων συναδέλφων ἐχειρούργησαν ἱκανὸν ἀριθμὸν περιπτώσεων κατὰ τὴν μίαν ἢ τὴν ἄλλην μέθοδον καὶ ἔχουν ἀποκτήσει ἀνάλογον πεῖραν.

Δὲν θὰ ὑπεισέλθω εἰς τὰ μειονεκτήματα τῆς μιᾶς ἢ τῆς ἄλλης μεθόδου διότι δὲν εἶναι αὐτὸς ὁ σκοπὸς τῆς παρούσης ἀνακοινώσεως. Περιορίζομαι ἁπλῶς νὰ εἴπω ὅτι ἡ μέθοδος Putti - Platt δίδει ἐξ ἴσου καλὰ ἀποτελέσματα μὲ τὴν Bankart, καὶ καλύτερα ἀπὸ τὰς ἄλλας μεθόδους· ἔχει δὲ δύο μεγάλα πλεονεκτήματα: 1ον) ὅτι εἶναι ἁπλουστέρα τῆς Bankart καὶ 2ον), εἶναι δυνατὸν νὰ εἶναι ἀποτελεσματικὴ ἀνεξαρτήτως τῆς αἰτιολογίας τοῦ ἐξαρθρήματος καὶ τῶν ὑπαρχουσῶν παθ)κῶν βλαβῶν. Τὸ μειονέκτημα αὐτῆς, ἄνευ ἰδιαιτέρας σημασίας εἶναι ὁ ἐλαφρὸς περιορισμὸς τῆς ἐξωτερικῆς στροφῆς. Ὁ περιορισμὸς οὗτος ἀποτέλεσμα τῆς ἀναδιπλώσεως τοῦ θυλάκου καὶ τοῦ ὑποπλατίου, ὁμοῦ μετὰ τῆς δημιουργίας ἰσχυροῦ προσθίου τοιχώματος ἀποτελεῖ τὴν θεωρητικὴν βάσιν ἐπὶ τῆς ὁποίας στηρίζεται ἡ μέθοδος Putti — Platt.

Ἐνδείξεις ἐγχειρήσεως

Ἂν καὶ τὸ ὀπίσθιον ἐξάρθρημα τοῦ ὤμου εἶναι λίαν σπάνιον (2 — 3%) ἐν τούτοις ἔπρεπε πάντοτε προεγχειρητικῶς νὰ διευκρινισθῇ ἐὰν ἐπρόκειτο περὶ ὑποτροπιάζοντος προσθίου ἐξαρθρήματος διότι ἐπὶ ὀπισθίου ἡ τεχνικὴ εἶναι ἐντελῶς διάφορος. Οὐδεὶς ἀσθενὴς ἐχειρουργεῖτο ἐὰν δὲν εἶχε πλείονας τῶν τριῶν ὑποτροπὰς καὶ μάλιστα ἐντὸς βραχέος χρονικοῦ διαστήματος. Ἐὰν αἱ ὑποτροπαὶ τρεῖς ἕως τέσσαρες τὸν ἀριθμὸν εἶχον λάβει χώραν εἰς ἀραιὰ χρονικὰ διαστήματα τοὐτέστιν εἰς διάστημα μεγαλύτερον τῶν δύο ἐτῶν δὲν προεβαίνομεν εἰς ἐγχείρησιν. Ἀλλὰ καὶ ἐὰν τὰ τρία ἐξαρθρήματα ἐλάμβανον χώραν εἰς βραχύτερον χρονικὸν διάστημα μεγάλην σημασίαν εἰς τὴν ἀπόφασιν πρὸς ἐγχείρησιν εἶχεν ὁ βαθμὸς τῆς βίας, ἥτις ἀπητήθη διὰ τὴν ἑκάστοτε ἐξάρθρωσιν. Ἐὰν ἡ βία ἦτο λίαν ἰσχυρὰ εἰς ἑκάστην περίπτωσιν (καὶ εἴχομεν τοιαύτην περίπτωσιν) τότε ἡ ἐπανάληψις τοῦ ἐξαρθρήματος δὲν ἐθεωρεῖτο ὡς ὑποτροπὴ ἀλλὰ ὡς νέον ἐξάρθρημα ἐπὶ ὑγιοῦς ὤμου. Ἀντιθέτως ἐφ' ὅσον τὰ ἐξαρθρήματα ἐπανελαμβάνοντο ἄνευ ἰσχυρᾶς βίας ἡ ἐγχείρησις ἐκρίνετο ἀπαραίτητος ἄνευ καθυστερήσεως πρὸς ἀποφυγὴν μετατραυματικῆς ἀρθρίτιδος ἐκ τῶν ἐπανειλημμένων ὑποτροπῶν. Οὐδέπομε ὅμως ἐγένετο ἐγχείρησις ἐπὶ ὑποτροπιάζοντος ἐξαρθρήματος πρὸ τῆς παρόδου μηνὸς ἀπὸ τοῦ τελευταίου ἐξαρθρήματος, χρονικοῦ διαστήματος ἀπαραιτήτου διὰ τὴν δημιουργίαν ὁμαλῶν ἐγχειρητικῶν συνθηκῶν.

Ἀκτινολογικὰ εὑρήματα

Ἐπὶ ὅλων τῶν ἀσθενῶν μας ἐλαμβάνομεν μίαν, δύο ἢ καὶ περισσοτέρας ἀκτινογραφίας μὲ τὸ μέλος εἰς ἐσωτερικὴν στροφὴν 60° καὶ ἀπαγωγὴν 45° περίπου, πρὸς ἀναζήτησιν ὑπάρξεως ἐντυπώματος εἰς τὴν κεφαλὴν τοῦ βραχιονίου. Ἐφ' ὅσον ἀνευρίσκομεν ἐντύπωμα, ἐλαμβάνομεν ἀκτινογραφίας καὶ τοῦ ὑγιοῦς ὤμου, εἰς τὴν αὐτὴν θέσιν πρὸς σύγκρισιν. Εἰς ὀκτὼ ἐκ τῶν 22 περιπτώσεών μας ἀνεύρομεν ἐντύπωμα ἀκτινολογικῶς ἐπὶ τῆς ὀπισθιοεξωτερικῆς ἐπιφανείας τῆς κεφαλῆς τοῦ βραχιονίου. Ἐνίοτε τὸ ἐντύπωμα διεπιστοῦτο τομογραφικῶς. Αἱ στατιστικαὶ ἀναβιβάζουν τὸ ποσοστὸν τῆς ὑπάρξεως ἐντυπώματος εἰς πολὺ μεγαλύτερα ἐπίπεδα (80% καὶ ἄνω). Ἡμεῖς ἐν τούτοις δὲν ἀνεύρομεν τοιοῦτον ποσοστόν.

Τεχνικὴ τῆς ἐγχειρήσεως

Εἰς τὰς 12 ἐκ τῶν 22 περιπτώσεών μας ἠκολουθήσαμεν τὴν τυπικὴν κατὰ Putti – Platt τεχνικὴν ὅπως αὕτη περιεγράφεται ὑπὸ τῶν Osmond Clark καὶ J. C. Adams. Εἰς τὰς τελευταίας δέκα ἐφηρμόσαμεν ἁπλουστέραν τεχνικὴν διὰ τὴν ὁποίαν θὰ ὁμιλήσωμεν ἐν συνεχείᾳ. Ἡ κλασσικὴ τεχνικὴ εἶναι γνωστή. Ἡ κεφαλικὴ φλὲψ ἀπολινοῦται καὶ ἀφαιρεῖται πάντοτε χωρὶς νὰ ἔχουν προκύψει ἐκ τούτου διαταραχαὶ τῆς φλεβικῆς κυκλοφορίας, ὁ ὑποπλάτιος τέμνεται εἰς ἀπόστασιν 2,5 ἑκ. ἀπὸ τῆς καταφύσεώς του ὡς καὶ ὁ θύλακος. Ἡ ἄρθρωσις ἐλέγχεται πρὸς ἀνεύρεσιν ἐλευθέρων σωμάτων ὡς καὶ τὴν διαπίστωσιν παθολογικῶν ἀλλοιώσεων. Ἐν συνεχείᾳ συρράπτεται ὁ ὑποπλάτιος καὶ ὁ θύλακος ἐν ἀναδιπλώσει μὲ τὸ μέλος ἐν πλήρει ἐσωτερικῇ στροφῇ καὶ τὸ τραῦμα ἀποκαθίσταται κατὰ στρώματα.

Παρατηρήσεις ἐπὶ τῆς Τεχνικῆς

Μεγάλη προσοχὴ χρειάζεται κατὰ τὴν ἀποψίλωσιν τοῦ ἔσω χείλους τοῦ κορακοβραχιονίου, διότι τὸ μυοδερματικὸν νεῦρον εἰσέρχεται ἐντὸς τῆς μάζης αὐτοῦ εἰς ἀπόστασιν 4 ἕως 5 ἑκ. περίπου ἀπὸ τῆς ἐκφύσεως τοῦ μυὸς ἐκ τῆς κορακοειδοῦς ἀποφύσεως. Μετὰ δὲ τὴν διατομὴν δέον νὰ ἀποφεύγεται μεγάλλη πίεσις ἐκ τῶν ἀγκίστρων, διότι εἶναι δυνατὸν νὰ ἐπακολουθήσῃ πάρεσις τοῦ νεύρου. Τὰ πρόσθια περισπώμενα βραχιόνια ἀγγεῖα τὰ ὁποῖα ἀποτελοῦν τὸ ὁρόσημον τοῦ κάτω χείλους τοῦ ὑποπλατίου δέον νὰ ἀπολινοῦνται μετὰ προσοχῆς διότι ἀποτελοῦν πηγὴν συνεχοῦς αἱμορραγίας κατὰ τὴν ἐγχείρησιν.

Λόγῳ τοῦ τριγωνικοῦ σχήματος τοῦ ὑποπλατίου κατὰ τὴν κατάφυσιν

του, μετὰ τὴν διατομήν του ἡ ἀναδίπλωσις καὶ συρραφὴ τοῦ κεντρικοῦ τμήματος ἐπὶ τοῦ περιφερικοῦ δὲν εἶναι δυνατὸν νὰ γίνῃ παρὰ μὲ ἐλαφρὰν ἐγκαρσίαν συρίκνωσιν τοῦ κεντρικοῦ. Τοῦτο ἐνέχει σημασίαν διότι ἄλλως ἡ συρραφὴ θὰ ἐξικνῆται μέχρι καὶ τοῦ χειρουργικοῦ αὐχένος, γεγονὸς τὸ ὁποῖον εἶναι δυνατὸν νὰ ἐμποδίσῃ, τὴν πλήρη ἀποκατάστασιν τῶν κινήσεων ἀπαγωγῆς καὶ ἀνατάσεως τοῦ μέλους. Καίτοι ὑπό τινων συνιστᾶται ἡ συρραφὴ τοῦ τένοντος ἔξωθεν τῆς δικεφαλικῆς αὔλακος, ἢ καὶ ἐπὶ τοῦ τένοντος τοῦ δικεφάλου (μακρὰ κεφαλή), ἐν τούτοις νομίζομεν ὅτι τοῦτο πρέπει νὰ ἀποφεύγεται Διὰ νὰ ἐπιτευχθῇ ἡ ἐπὶ τῆς χειρουργικῆς τραπέζης ὑπὸ νάρ-

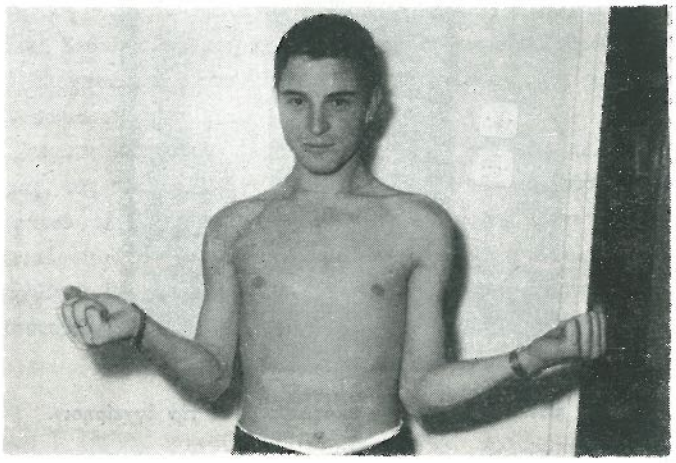

Καθ' ἕξιν ἐξάρθρημα ὤμου δεξιὰ χειρουργηθέν. Διακρίνεται ὁ ἐλαφρὸς περιορισμὸς τῆς ἐξωτ. στροφῆς.

κωσιν ἐξωτερικὴ στροφὴ μέχρι 40° τουλάχιστον, ἡ συρραφὴ τοῦ κεντρικοῦ τμήματος ἐπὶ τοῦ περιφερικοῦ κατὰ τὴν ἀναδίπλωσιν, δὲν πρέπει νὰ ὑπερβαίνῃ τὰ ἔξω ὅρια τῆς καταφύσεως τοῦ τένοντος. Εἰς τὰς πρώτας περιπτώσεις μας εἴχομεν προβῆ συμφώνως πρὸς τὴν κλασσικὴν τεχνικὴν τῶν Putti – Platt, εἰς νεαροποίησιν τοῦ προσθίου χείλους τῆς ὠμογλήνης ἔνθα ὑπῆρχεν ἡ ἀπόσπασις τοῦ γληνοειδοῦς χόνδρου ἢ μόνου τοῦ θυλάκου. Ἐν τούτοις, βραδύτερον ἐγκατελείψαμεν τὸν χρόνον τοῦτον ὡς οὐχὶ ἀπαραίτητον, διότι δὲν νομίζομεν ὅτι εἶναι δυνατὸν νὰ προσκολληθῇ ἐκεῖ ὁ διαταμεὶς ὑποπλάτιος καὶ θύλακος. Ἡ συρραφὴ εἰς ἀρκετὰς περιπτώσεις τοῦ περιφερικοῦ τμήματος τοῦ θυλάκου καὶ ὑποπλατίου ἐγένετο εἰς τὴν κάτω ἐπιφάνειαν τοῦ κεντρικοῦ τμήματος τοῦ ὑποπλατίου καὶ μόνον. Αὐτὴ ἦτο ἡ τεχνικὴ ποὺ ἠκολουθήσαμεν εἰς τὰς 12 ἐκ τῶν 22 περιπτώσεών μας. Εἰς τὰς τελευταίας 10

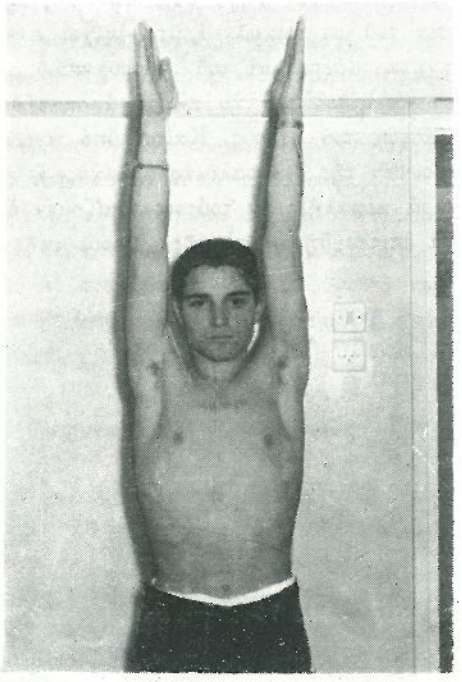

Πλήρης ἀποκατάστασις κινητικότητος μετὰ τὴν ἐγχείρησιν.

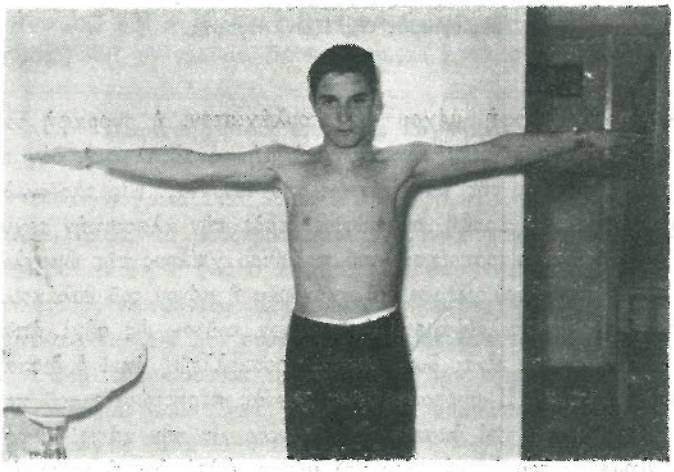

περιπτώσεις μας ἠκολουθήσαμεν ἁπλουστέραν τεχνικὴν συνισταμένην εἰς τὴν μὴ διατομὴν τῆς κλειδικῆς καταφύσεως τοῦ δελτοειδοῦς, οὔτε τὴν μερικὴν τοιαύτην τῆς καταφύσεως τοῦ μείζονος θωρακικοῦ, οὐδὲ τὴν κοινὴν κατάφέυσιν κορακοβραχιονίου καὶ βραχείας κεφαλῆς τοῦ δικεφάλου. Δὲν συνηντήσαμεν δυσχερείας κατὰ τὴν ἐγχείρησιν. Πιστεύομεν ὅτι εἶναι δυνατὸν νὰ ἐφαρμοσθῇ, ἀκόμη καὶ ἐπὶ ἀτόμων μὲ λίαν ἀνεπτυγμένον μυϊκὸν σύστημα. Ἡ ἁπλούστευσις αὕτη ἔχει τὰ ἑξῆς πλεονεκτήματα: 1) Βραχύνει τὴν διάρκειαν τῆς ἐγχειρήσεως τοὐλάχιστον κατὰ ἡμίσειαν ὥραν. 2) Οἱ ἀσθενεῖς ἀλγοῦν μετεγχειρητικῶς σαφῶς ὀλιγώτερον. 3) Ἐλαττοῦται ὁ ἀπαραίτητος χρόνος μετεγχειρητικῆς ἀκινητοποιήσεως. 4) Δὲν παρατηρεῖται ἡ ἐλαφρὰ μετεγχειρητικὴ ἀτροφία δικεφάλου καὶ κορακοβραχιονίου. Διὰ τῆς τεχνικῆς αὐτῆς, εἶναι βεβαίως δυνατὴ ἡ εὐρεῖα ἐπισκόπησις τῆς ἀρθρώσεως. Εἶναι δηλ. δυνατὸς ὁ ἔλεγχος τοῦ προσθίου χείλους τῆς γλήνης, ὡς καὶ ἡ ἀναζήτησις ἐλευθέρων σωμάτων.

Τὴν τεχνικὴν ταύτην ἠκολουθήσαμεν καὶ εἰς τὰς τελευταίας 4 περιπτώσεις μας, τὰς ὁποίας δὲν περιλαμβάνομεν εἰς τὴν παροῦσαν μελέτην λόγῳ τοῦ προσφάτου τῆς ἐγχειρήσεως. Ἐκεῖνο τὸ ὁποῖον εἶναι δυνατὸν νὰ εἴπῃ τις προκαταβολικῶς, εἶναι ὅτι ἡ τεχνικὴ αὕτη εἶναι δυνατὸν νὰ ἐφαρμόζεται τοὐλάχιστον ἐπὶ ἀτόμων μεγάλης ἡλικίας, ὅπου τὸ ποσοστὸν ὑποτροπῆς εἶναι μικρότερον.

Ἐγχειρητικὰ εὑρήματα

Κατὰ τὴν ἐγχείρησιν, ἐξητάζοντο λεπτομερῶς οἱ μύες, ὁ θύλακος καὶ ἡ ἄρθρωσις. Τὸ ἄκρον ἐφέρετο εἰς ἀπαγωγὴν καὶ ἐξωτερικὴν στροφήν, ὁπότε προεκαλεῖτο εὐκόλως ἐξάρθρημα καὶ ἠλέγχετο ἡ σχέσις ὑποπλατίου καὶ κεφαλῆς βραχιονίου. Εἰς 12 ἐκ τῶν 22 περιπτώσεών μας, ὁ ὑποπλάτιος ἦτο σαφῶς χαλαρὸς καὶ ἐλαφρῶς ἀτροφικός, τὸ δὲ κάτω τριτημόριον αὐτοῦ (κατὰ πλάτος νοούμενον) ἦτο λεπτὸν καὶ ἐνεφάνιζεν στοιχεῖα προηγηθεισῶν ρήξεων μυϊκῶν ἰνῶν Εἰς 6 περιπτώσεις μας, ὁ ὑποπλάτιος κατὰ τὸ ἐξάρθρημα ὠλίσθαινε πρὸς τὰ ἄνω, ὕπερθεν τῆς κεφαλῆς τοῦ βραχιονίου, πρὸς τὸν ὑπερακάνθιον. Εἰς 13 ἀσθενεῖς μας ἀνευρέθη ἀπόσπασις τοῦ θυλάκου, μετὰ τοῦ ἐπιχειλίου χόνδρου, εἰς 3 δέ, ἀπόσπασις μόνον τοῦ θυλάκου. Οἱ ὑπόλοιποι 6 ἐνεφάνιζον λέπτυνσιν καὶ μεγάλην χαλάρωσιν τοῦ θυλάκου, χωρὶς ὅμως ρῆξιν αὐτοῦ. Ἐκ τῶν τελευταίων 6, οἱ 4 ἐνεφάνιζον ἐντύπωμα ἐπὶ τῆς βραχιονίου κεφαλῆς (ὀπισθία ἐπιφάνεια). Ἐκ τῶν ἀκτ/κῶς διαπιστωθεισῶν 8 περιπτώσεων μὲ ἐντυπώματα ἐπὶ τῆς βραχιονίου κεφαλῆς, ἐξ μόνον διεπιστώθησαν κατὰ τὴν ἐγχείρησιν. Ἐλεύθερα ὀστεοχόνδρινα σωμάτια εὑρέθησαν εἰς 2 μό-

νον ἐκ τῶν ἀσθενῶν μας, ἐκ τῶν ὁποίων ὁ εἷς εἶχε 18 καὶ ὁ ἕτερος 22 κατ' ἐπανάληψιν ἐξαρθρήματα.

Μετεγχειρητικὴ ἀγωγὴ

Ἀκινητοποίησις τοῦ μέλους ἐπὶ ἕνα μῆνα δι' ἐλαστικῶν ἐπιδέσμων ἐπὶ τοῦ θώρακος. Ἀφαίρεσις ραμμάτων τὴν 12ην ἡμέραν. Ὅσον ἐνωρίτερον ἀφαιροῦντο τὰ ράμματα, τόσον ἡ διάτασις τῆς οὐλῆς ἦτο μεγαλυτέρα. Ἐφ' ὅσον δὲν ὑπάρχουν ἐνδείξεις μολύνσεως τῶν ραμμάτων, εἶναι προτιμότερον νὰ ἀφίνωνται 15 καὶ πλέον ἡμέρας. Τοὺς θερινοὺς μῆνας ἡ ἐφίδρωσις τῆς μασχάλης εἶναι δυνατὸν νὰ προκαλέσῃ διαβροχὴν τοῦ ἐγχειρητικοῦ τραύματος, ἰδίᾳ κατὰ τὸ κατώτερον μέρος αὐτοῦ, δι' ὃ καὶ συνιστῶνται δύο ἕως τρεῖς ἀλλαγαὶ τοῦ τραύματος μέχρι τῆς ἀφαιρέσεως τῶν ἐλαστικῶν ἐπιδέσμων.

Ἐγχειρητικὰ Ἀποτελέσματα

Ἡ μέθοδος τῶν Putti - Platt ἐφηρμόσθη ἐπὶ 22 περιπτώσεων, αἵτινες παρηκολουθήθησαν ἐπὶ 14 μῆνας ἕως 6 ἔτη. Μέσος χρόνος παρακολουθήσεως τρία ἔτη καὶ τρεῖς μῆνες. Ἡλικία ἀσθενῶν 10—30 ἔτη. Ὀκτὼ ἐξ αὐτῶν εἶχον τὴν πάθησιν εἰς τὴν δεξιὰν πλευρὰν καὶ 14 εἰς τὴν ἀριστερὰν.

Ἐντὸς τοῦ χρονικοῦ αὐτοῦ διαστήματος τῆς παρακολουθήσεως δὲν παρετηρήθη καμμία ὑποτροπή. Παρετηρήθη μία ἐπιπολαία μόλυνσις τοῦ τραύματος, ἥτις καθυστέρησε τὴν κινητοποίησιν τοῦ ὤμου, μὲ πλήρη ὅμως ἀποκατάστασιν τελικῶς. Ὁ περιορισμὸς τῆς ἐξωτερικῆς στροφῆς μεγαλύτερος ἐν ἀρχῇ, ἠλαττοῦτο προοδευτικῶς διὰ νὰ κυμανθῇ τελικῶς μεταξὺ 10 ἕως 30°. Τὸ γεγονὸς τοῦτο οὐδεμίαν ἐπίδρασιν εἶχεν ἐπὶ τῆς ἐργασίας των, πλὴν ἑνὸς μηχανικοῦ αὐτοκινήτων, ὁ ὁποῖος κατὰ τὴν ἐργασίαν του κάτωθεν αὐτοκινήτου ἐν καθεστηκυίᾳ θέσει, ἠσθάνετο ποιάν τινα δυσχέρειαν κατὰ τὴν ὑπερέκτασιν καὶ ἐξωτερικὴν στροφὴν τοῦ μέλους. Δύο ἐκ τῶν ἀσθενῶν μας ἀνέφερον αἴσθημα ἐλαφροῦ ὑποκειμενικοῦ ἄλγους κατὰ τὰς κινήσεις τῆς ἀρθρώσεως, τὸ ὁποῖον ὅμως δὲν ἠμπόδιζεν αὐτοὺς εἰς τὴν ἐκτέλεσιν τῆς ἐργασίας των. Ἐλαφρὰ ἀτροφία τῶν μυῶν τοῦ χειρουργηθέντος βραχίονος ἑνὸς ἑκατοστοῦ περίπου ἀνευρέθη εἰς τρεῖς ἐκ τῶν ἀσθενῶν μας, ἄνευ ἐλαττώσεως τῆς μυϊκῆς ἰσχύος. Καὶ οἱ τρεῖς ὅμως ἀσθενεῖς οὗτοι ἐχειρουργήθησαν εἰς τὴν ἀριστερὰν πλευράν, ἐνῷ ἦσαν δεξιόχειρες καὶ δὲν ἀποκλείεται ἡ διαφορὰ αὐτὴ νὰ ὀφείλεται ἐν μέρει εἰς τὸ γεγονὸς τοῦτο. Ἂν καὶ αἱ ὑποτροπαὶ μετὰ τὴν ἐγχείρησιν ἐπισυμβαίνουν κατὰ τὸ πλεῖστον ἐντὸς τῶν δύο πρώτων ἐτῶν, ἐν τούτοις ἡ μόρφωσις τῆς γνώμης ἐπὶ τῆς ἀξίας τῶν ἐγχειρήσεων τούτων θὰ πρέπει νὰ στηριχθῇ ἐπὶ τῆς μελέτης περισσότερον μεμακρυσμένων ἀποτελεσμάτων. Σημειοῦμεν ὅτι ὁ

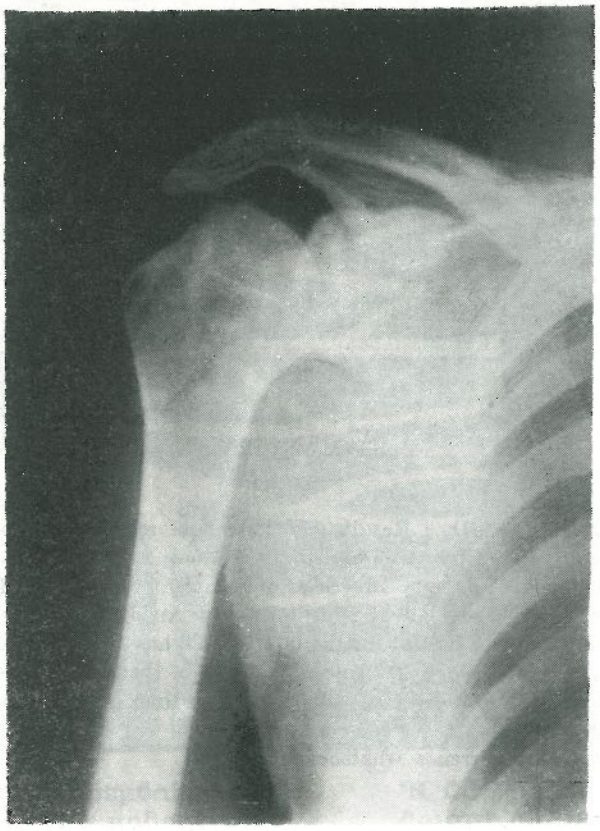

Τυπικὴ ἐντομὴ (defect) κεφαλῆς βραχιονίου ἐπὶ καθ' ἕξιν ἐξαρθρήματος.

ΑΠΟΤΕΛΕΣΜΑΤΑ ΔΙΑΦ. ΕΓΧΕΙΡΗΤΙΚΩΝ ΜΕΘΟΔΩΝ ΕΠΙ ΚΑΘ' ΕΞΙΝ ΕΞΑΡΘΡΗΜΑΤΟΣ ΤΟΥ ΩΜΟΥ

ΣΥΓΓΡΑΦΕΥΣ ΚΑΙ ΕΤΟΣ		ΕΙΔΟΣ ΕΓΧΕΙΡΗΣΕΩΣ	ΑΡΙΘΜ. ΑΣΘΕΝΩΝ	ΑΡΙΘΜΟΣ ΥΠΟΤΡΟΠΩΝ	ΥΠΟΤΡΟΠΑΙ ΕΠΙ ΤΟΙΣ %
GIANNESTPAS	1948	MAGNUSON	31	2	6,4
ADAMS	1948	NICOLA	59	21	35,6
ADAMS	1948	BANCART	18	1	5,5
DICKSON	1957	BANCART	60	4	6,6
ADAMS	1948	PUTTI-PLATT	37	2	5,4

χρόνος παρακολουθήσεως τῶν τελευταίων περιπτώσεών μας δὲν εἶναι ἀρκούντως μακρός. Ἐν τούτοις νομίζομεν ὅτι αἱ παρατηρήσεις μας εἶναι δυνατὸν νὰ ληφθοῦν ὑπ' ὄψιν κατὰ τὴν διενέργειαν ἐγχειρήσεως Putti - Platt, ἂν ὄχι κατὰ τὴν ἐκλογὴν τῆς ἐγχειρητικῆς μεθόδου διὰ τὴν ἀντιμετώπισιν τοῦ καθ' ἕξιν ἐξαρθρήματος τοῦ ὤμου.

SUMMARY

PAN. SYMEONIDES M.D. : Results of 22 cases of recurrent dislocation of the shoulder treated by the Putti-Platt method.

Since 1960 to 1966 twenty-two cases of recurrent dislocation of the shoulder have been operated in the General Hospital of the Air Force.

In the first 12 the Classical Putti-Platt technic has been applied while in the rest 10 cases a simplified Putti-Platt procedure. All of them were males. Age: 19-30 years. Follow up 14 months to six years. Average time of follow up three years and three months.

There was no recurrence whatsoever.

ΒΙΒΛΙΟΓΡΑΦΙΑ

ΑΛΙΒΙΖΑΤΟΣ Κ.Ν. : Δελτίον Χειρ. Ἑταιρ. 1939, σελὶς 155.

ADAMS J.C. : Recurrent dislocation of the shoulder. J. B. J. S. 30B 1948.

ADAMS J.C. : The humeral head defect in recurrent anterior dislocation of the shoulder. British Journal Radiology 23, 151, 1950.

BANKART A.S.B. : The pathology and treatment of recurrent dislocation of the shoulder joint. Brit. J. Surg. 26 : 23-29, 1938.

BRAV ERNEST A. : J. B. J. S. 37A, 731, 1955.

BRAV ERNEST A. : Am. J. S. 100 : 423, 1960.

CLARC H.O. : Habitual dislocation of the shoulder. J. B. J. S. 30B, 1948.

ΚΑΒΒΑΔΙΑΣ ΑΠ. : Διατριβὴ ἐπὶ Διδακτορίᾳ. Ἀθῆναι 1948.

ΚΡΕΜΜΥΔΑΣ ΒΑΣ. : Ἑλλ. Χειρ. Ἑταιρεία. Μάϊος 1962.

ΠΑΠΑΙΩΑΝΝΟΥ Ι. : Διατριβὴ ἐπὶ Διδακτορίᾳ. Ἀθῆναι 1963.

ΞΑΝΘΟΠΟΥΛΙΔΗΣ καὶ ΚΑΤΣΑΡΗΣ : Νοσοκομειακὰ Χρονικὰ 1952.

Γ. ΧΑΡΤΟΦΥΛΑΚΙΔΗΣ, Ε. ΚΑΣΛΑΡΗΣ, Α. ΖΑΒΕΡΔΙΝΟΣ: Καλόηθες ὀστεοβλάστωμα τῆς Σ. Σ.

Πρόκειται περὶ θήλεος ἀσθενοῦς ἡλικίας 20 ἐτῶν, ἡ ὁποία εἰσῆλθεν εἰς τὸ Νοσοκομεῖον τὴν 14ην Ἰανουαρίου 1967. Ἀπὸ 3μήνου ἠσθάνετο ἄλγος εἰς τὴν κατωτέραν θωρακικὴν μοῖραν τῆς Σ.Σ., τὸ ὁποῖον προοδευτικῶς ηὔξανεν. Τὰς τελευταίας 20 ἡμέρας πρὸ τῆς εἰσόδου της, ἡ ἀσθενὴς ἀλγοῦσεν ἐντόνως εἰς πᾶσαν μετακίνησιν ἢ μυϊκὴν σύσπασιν, ἡμέραν καὶ νύκτα, μὴ ἀνακουφιζομένη διὰ τῶν συνήθων ἀναλγητικῶν. Κάκωσις, ἢ προηγηθεῖσαι σοβαραὶ νόσοι δὲν ἀναφέρονται εἰς τὸ ἱστορικόν της. Ἐπίσης, δὲν ἀναφέρεται ἀπώλεια βάρους ἢ γενικὴ ἀπίσχνανσις.

Ἐκ τῆς κλινικῆς ἐξετάσεως διεπιστώθη ὅτι πρόκειται περὶ ἀτόμου ἀρτίας σωματικῆς διαπλάσεως καὶ φυσιολογικῆς θρέψεως. Πᾶσα μετακίνησις εἰς τὴν κλίνην προκαλεῖ ἔντονον ἄλγος. Ἡ ὀρθία στάσις καθίσταται σχεδὸν ἀδύνατος, συνεπείᾳ τοῦ ἄλγους. Κατὰ τὴν ἐπισκόπησιν τῆς ράχεως οὐδὲν τὸ παθολογικὸν διαπιστοῦται. Κατὰ τὴν ψηλάφησιν ἀνευρίσκεται σημεῖον ὑπερβολικῆς εὐαισθησίας δεξιὰ τῆς μέσης γραμμῆς, εἰς τὸ ὕψος τοῦ $Θ_{12}$—O_1 σπονδύλων. Οὐδὲν νευρολογικὸν σημεῖον ἐκ τῶν κάτω ἄκρων.

Ἡ ἀσθενὴς ἐμφανίζει μικρὰν δεκατικὴν πυρετικὴν κίνησιν. Ἐκ τῶν ἐργαστηριακῶν ἐξετάσεων οὐδὲν τὸ παθολογικόν. Ἡ Τ.Κ.Ε. 6. Ἀκτινογραφία θώρακος φυσιολογική. Εἰς τὰς ἁπλᾶς ἀκτινογραφίας τῆς Σ.Σ. καὶ εἰς τὴν κατὰ μέτωπον προβολὴν διαπιστοῦται μικρὰ παρέκκλισις πρὸς τὸ δεξιὰ (σκολίωσις). Ἡ δεξιὰ ἐγκαρσία ἀπόφυσις τοῦ O_1 σπονδύλου παρουσιάζει διόγκωσιν μετὰ κεντρικῆς ὀστεολυτικῆς ἐπεξεργασίας, ἥτις ἐπεκτείνεται πρὸς τὴν μέσην γραμμήν. Τὸ ἄνω τμῆμα τῆς ἐγκαρσίας ἀποφύσεως φαίνεται κατεστραμμένον, τὰ δὲ πέριξ μαλακὰ μόρια διηθημένα (εἰκ. 1) ὑπὸ μορφὴν ἀσβεστοποιήσεως ἢ ὀστεοποιήσεως. Εἰς τὴν πλαγίαν προβολὴν οὐδὲν διαπιστοῦται (εἰκ. 2). Εἰς τὰς τομογραφίας (πρόσθιο - ὀπισθία προβολὴ) ἀποκαλύπτεται πλήρως ἡ διάβρωσις τῆς ἐγκαρσίας ἀποφύσεως εἰς ὅλας τὰς τομὰς πλὴν τῆς τῶν 5 ἐκ. (εἰκ. 3).

Διαφορικὴ διάγνωσις: Ἡ φλεγμονὴ ἢ ἡ νεοπλασματικὴ ἐπεξεργασία ἐθεωρήθησαν ἀρχικῶς ὡς αἱ πιθανώτεραι αἰτίαι αἱ προκαλέσασαι τὴν περιγραφεῖσαν βλάβην τῆς ἐγκαρσίας ἀποφύσεως. Κατὰ τῆς φλεγμονῆς, ἤτο τὸ γεγονὸς τῆς ἐλλείψεως φλεγμονωδῶν στοιχείων, ἤτοι, πυρετοῦ, αὐξήσεως τῶν λευκῶν αἱμοσφαιρίων, ηὐξημένης ταχύτητος καθιζήσεως ἐρυθρῶν.

Ἡ νεοπλασματικὴ ἐπεξεργασία ἐθεωρήθη ὡς ἡ πλέον πιθανὴ αἰτία. Ἡ

ρῆξις τοῦ φλοιοῦ τῆς ἀποφύσεως καὶ ἡ διήθησις τῶν μαλακῶν μορίων, ἐν συσχετισμῷ πρὸς τὴν μᾶλλον ταχεῖαν ἐξέλιξιν καὶ τὸ συνεχὲς καὶ ἔντονον ἄλγος, ἐνέβαλον εἰς ἀνησυχίας ὡς πρὸς τὴν φύσιν τοῦ ὄγκου. Τὸ ὀστεοσάρκωμα ἐθεωρήθη πιθανόν. Κατὰ τῆς κακοηθείας τοῦ ὄγκου, ἦτο τὸ γεγονὸς τῆς καλῆς γενικῆς καταστάσεως τῆς ἀσθενοῦς καὶ τῆς μᾶλλον περιγεγραμμένης ὀστεολυτικῆς βλάβης τῆς ἀποφύσεω.ς Τὸ ὀστεοειδὲς ὀστέωμα ἐθεωρήθη μᾶλλον πιθανόν. Ἀπεφασίσθη ἡ χειρουργικὴ ἀφαίρεσις τῆς ἐγκαρσίας ἀποφύσεως.

Ἐ γ χ ε ί ρ η σ ι ς : Δι' ἐπιμήκους τομῆς, ὀλίγον δεξιώτερον τῶν ἀκανθωδῶν ἀποφύσεων, ἀποκαλύπτεται ἡ νωτιαία αὖλαξ καὶ δι' ἀποκολλήσεως τῶν

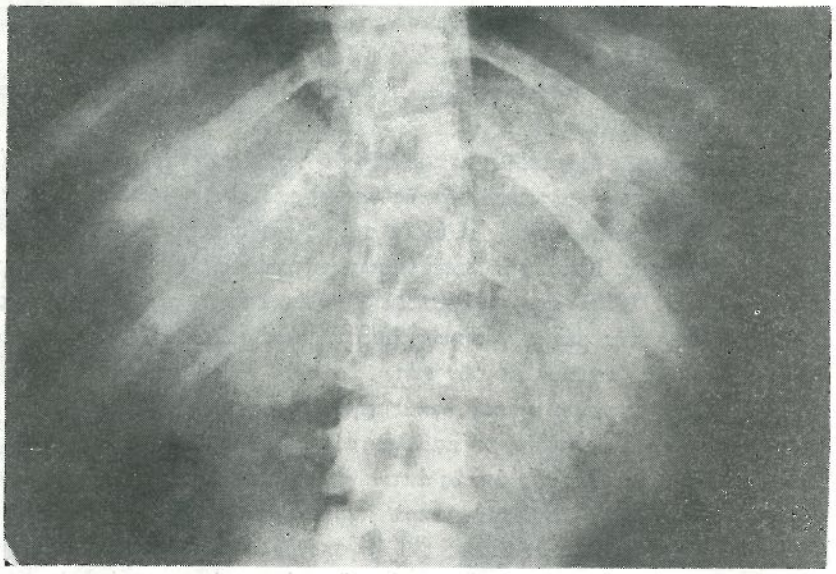

Εἰκ. 1. Ὀστεολυτικὴ ἐπεξεργασία τῆς ἐγκαρσίας ἀποφύσεως τοῦ. O_1 σπονδύλου. Ρῆξις τοῦ φλοιοῦ κατὰ τὸ ἄνω τμῆμα τῆς ἀποφύσεως. Ἐπέκτασις πρὸς τὸ τόξον.

μαλακῶν μορίων, ἡ ἐγκαρσία ἀπόφυσις τοῦ O_1 σπονδύλου. Ἡ ἀποψίλωσις αὐτῆς ἐκ τῶν μαλακῶν μορίων ἦτο δύσκολος κατὰ τὸ πρὸς τὸ τόξον τμῆμα της, λόγῳ ρήξεως τοῦ φλοιοῦ καὶ διηθήσεως τῶν πέριξ ἱστῶν. Ἡ κορυφὴ τῆς ἀποφύσεως ἀπεκαλύφθη εὐκόλως, εἶχε δὲ ὄψιν φυσιολογικοῦ ὀστοῦ. Ἡ διάβρωσις τῆς ἀποφύσεως ἐπεξετείνετο πρὸς τὸ τόξον. Διὰ σμίλης, ἐγένετο εὐκόλως ἀποχωρισμὸς τῆς ἀποφύσεως ἐκ τοῦ σημείου ἐκφύσεώς της. Διὰ κοχλιαρίου ἐγένετο ὅσον τὸ δυνατὸν καλύτερος καθαρισμὸς τῶν διηθημένων μαλακῶν μορίων.

Μετεγχειρητικὴ πορεία ὁμαλή. Ἡ ἀσθενής, ἀπὸ τὰς πρώτας μετεγχειρητικὰς ἡμέρας, ἐνεφάνισε σημαντικὴν βελτίωσιν ὡς πρὸς τὸ ἄλγος.

Ἐπούλωσις κατὰ πρῶτον σκοπόν, ἔγερσις τὴν 8ην μετεγχειρητικὴν ἡμέραν καὶ ἔξοδος ἐκ τοῦ Νοσοκομείου τὴν 10ην.

Παθολογοανατομικὴ ἐξέτασις: (Ε. Κασλαρῆς):
Τὰ ἀποσταλέντα τμήματα ἐκ τῆς ἐγκαρσίας ἀποφύσεως εἶχον συνολικὸν

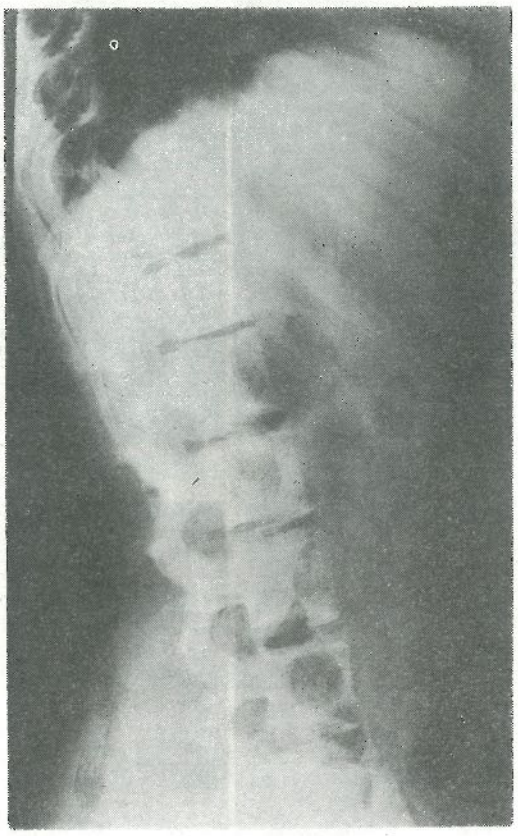

Εἰκ. 2. Εἰς τὴν πλαγίαν ἀκτινογραφίαν οὐδεμία ἔνδειξις τῆς ὀστεολυτικῆς ἐπεξεργασίας εἶναι ἐμφανής.

ὄγκον 3 X 2 X 3 ἑκ., σύστασιν δὲ ἐν μέρει ὀστεώδη. Ἱστολογικῶς ἀπεδείχθη ὅτι ἐπρόκειτο περὶ καλοήθους ὀστεοβλαστώματος. Παρατηρεῖται ὥριμος ὀστεοβλαστικὸς ἱστὸς μετὰ ηὐξημένης διαμέσου οὐσίας καὶ ἀφθόνων ὀστεοβλαστικῶν κυττάρων. Στοιχεῖα κυτταροβριθῶν περιοχῶν ἢ ἀτύπων τινῶν ἑστιῶν δὲν ἀνευρέθησαν.

Ἐξέλιξις: Εἰς τὰς ἀμέσως μετεγχειρητικὰς ἀκτινογραφίας, ἐλλείπει τελείως ἡ δεξιὰ ἐγκαρσία ἀπόφυσις τοῦ O_1 σπονδύλου. Τὰ πέριξ μαλακὰ

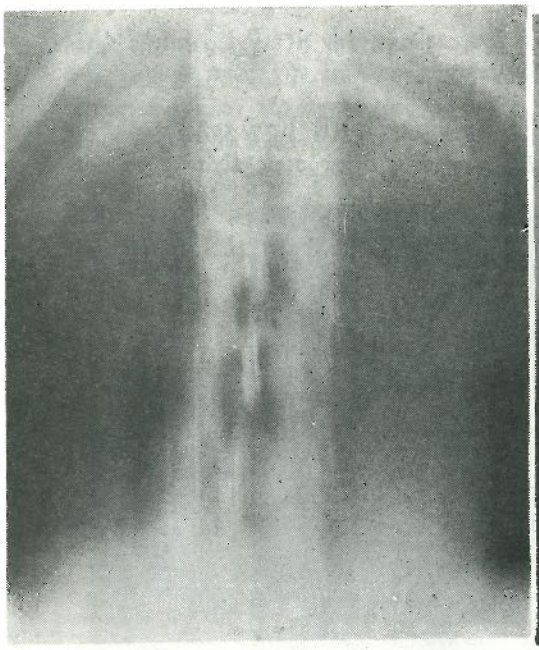

Τομὴ 5 ἑκ.

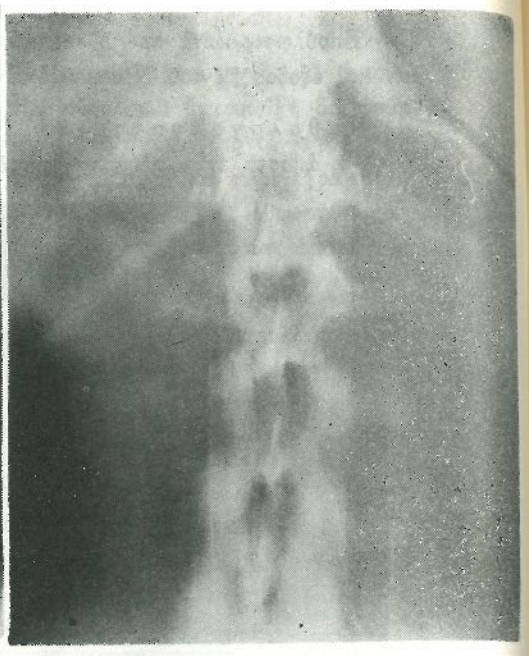

Τομὴ 5.5 ἑκ.

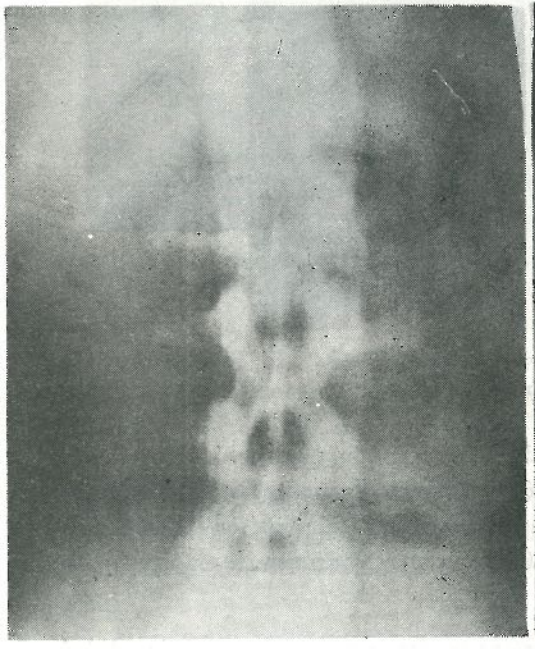

Τομὴ 6,5 ἑκ.

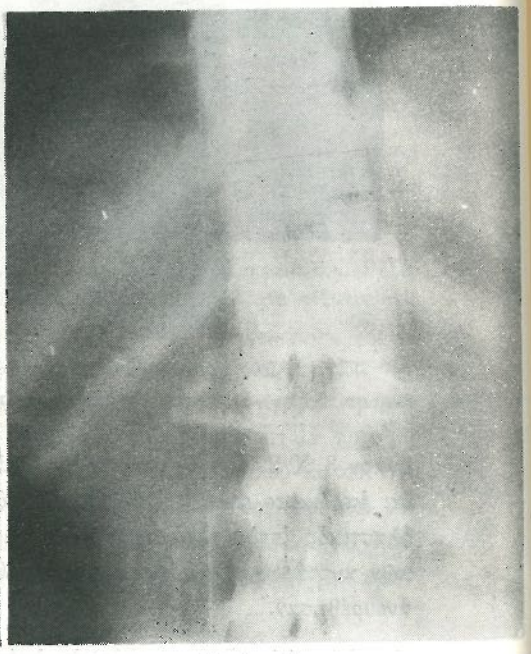

Τομὴ 7 ἑκ.

Εἰκ. 3. Τομογραφικὸς ἔλεγχος. Ἡ διάβρωσις τῆς ἐγκαρσίας ἀποφύσεως ἀποκαλύπτεται εἰς ὅλας τὰς τομὰς πλὴν τῆς τῶν 5 ἑκ.

μόρια ἐλέγχονται ἐλεύθερα ἀσβεστοποιημένων ἢ ὀστεοποιημένων μαζῶν (εἰκ. 4).

Ἡ προοδευτικὴ βελτίωσις τῆς ἀσθενοῦς συνεχίζεται μέχρι σήμερον, τέσσαρας μῆνας μετὰ τὴν ἐγχείρησιν. Οὐδόλως ἀλγεῖ κατὰ τὰς κινήσεις τῆς ὀσφύος, βαδίζει ἐλευθέρως, παραμένει μόνον ἐλαφρὰ εὐαισθησία τῇ πιέσει εἰς τὸ ὕψος τῆς ἀφαιρεθείσης ἐγκαρσίας ἀποφύσεως. Πλήρης ἐπάνοδος εἰς τὰς προηγουμένας της ἀσχολίας.

Σ υ ζ ή τ η σ ι ς : Τὸ καλόηθες ὀστεοβλάστωμα ἀποτελεῖ σχετικῶς σπα-

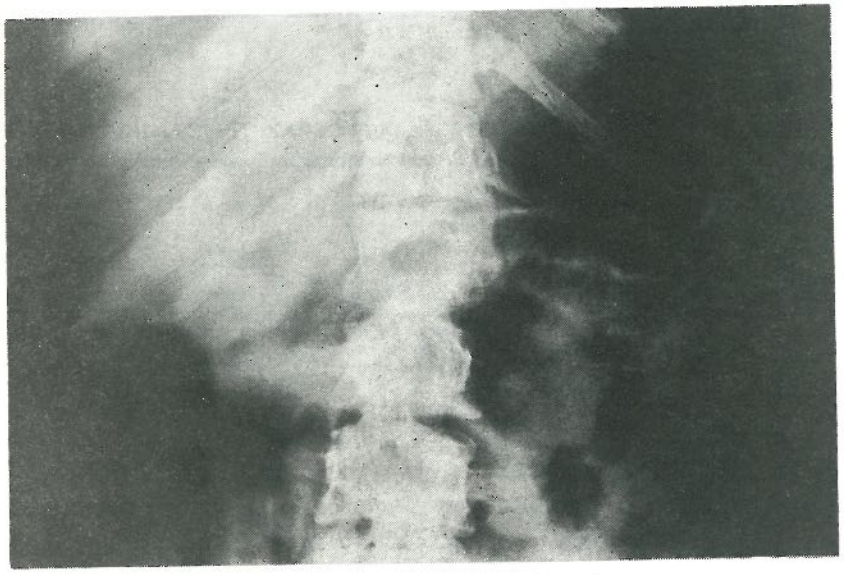

Εἰκ. 4. Μετεγχειρητικὴ ἀκτινογραφία. Ἡ ἐγκαρσία ἀπόφυσις τοῦ O_1 σπονδύλου ἐλλείπει. Τὰ πέριξ μαλακὰ μόρια ἐλέγχονται ἐλεύθερα.

νίαν καλοήθη νεοπλασίαν, περιγραφεῖσαν ὑπὸ τοῦ Jaffe τὸ 1956. Αἱ ἀνακοινωθεῖσαι περιπτώσεις εἶναι ὀλίγαι. Ἡ σπονδυλικὴ στήλη ἀποτελεῖ τὸ συνηθέστερον σημεῖον ἐντοπίσεως τῆς βλάβης. Λόγῳ τῆς τοιαύτης ἐντοπίσεως, ὑπάρχει κίνδυνος πιέσεως τῶν ριζῶν καὶ τοῦ νωτιαίου μυελοῦ. Συνήθως προσβάλλονται ἄτομα νεαρᾶς ἡλικίας, μέχρι 30 ἐτῶν.

Τὸ ἄλγος ἀποτελεῖ τὸ κυριώτερον σύμπτωμα, ἡ δὲ ἀκτινογραφικὴ εἰκών, χωρὶς νὰ εἶναι χαρακτηριστική, ὁμοιάζει πρὸς ὀστεοειδὲς ὀστέωμα, ἂν καὶ εἶναι συνήθως ὀστεολυτικὴ ἄνευ κεντρικοῦ πυρῆνος.

Ἡ θεραπεία ἐκλογῆς εἶναι ἡ τοπικὴ ἀφαίρεσις. Ἔχει περιγραφῆ ἡ ἐπανεμφάνισις εἰς τὸ σημεῖον τῆς ἀφαιρεθείσης βλάβης, ἀσυμπτωματικῆς σκληρωτικῆς ἐπεξεργασίας.

SUMMARY

G. HARTOFILAKIDIS - E. KASLAKIS - A. ZABERDINOS: Begnign Ost(ovlasteme of the Spina.

Repore ef one case of begnign Osteoblastome involving the trausverse processe of the L_1 in a 20 years old female.

gnign

pro-

ΣΥΝΕΔΡΙΑ 28ης ΙΟΥΝΙΟΥ 1967

ΕΠΙΔΕΙΞΕΙΣ

Α. ΓΙΑΝΝΙΚΑΣ, Γ. ΧΑΡΤΟΦΥΛΑΚΙΔΗΣ, Γ. ΠΑΠΑΧΡΗΣΤΟΥ: Ἀποκατάστασις μετεγκαυματικῶν παραμορφώσεων ἄκρου ποδός. — Ἐπίδειξις δύο περιπτώσεων

Ἔχομεν τὴν τιμὴν νὰ παρουσιάσωμεν δύο περιπτώσεις μετεγκαυματικῶν παραμορφώσεων ἄκρου ποδὸς καὶ νὰ ἐπιδείξωμεν καὶ τὸ ἐπιτευχθὲν ἀποτέλεσμα.

Αἱ παραμορφώσεις αὗται ἀποτελοῦν συχνὴν ἔκβασιν βαρέων ἐγκαυμάτων τοῦ ἄκρου ποδός, ὅταν γίνουν εἰς μίαν πολὺ μικρὰν ἡλικίαν, περίπου βρεφικήν, καὶ προσομοιάζουν ἀλλήλας ὡς πρὸς τὴν παραμόρφωσιν. Κατ' αὐτάς, τὸ ἐξωτερικὸν τμῆμα τοῦ ποδός, ρικνούμενον λόγῳ ὡριμάνσεως τῶν οὐλῶν, φέρει τοὺς μικροὺς δακτύλους πρὸς τὰ ἄνω, δίδον τὴν ἐντύπωσιν ὅτι οὗτοι προσκολλῶνται πρὸς τὴν προσθίαν ἐπιφάνειαν τῆς κνήμης. Εἰς τὸ κέντρον τῆς οὐλώδους παραμορφώσεως ὑπάρχει παχυτέρα ταινία, ἥτις συνδέει τὸν ἄκρον πόδα μετὰ τῆς κνήμης. Οἱ τένοντες ἀκολουθοῦν τὴν φυσιολογικήν των πορείαν ὑπὸ τὴν ἐπιπολῆς περιτονίαν τοῦ ἄκρου ποδός, ἐνῷ οἱ δάκτυλοι φέρονται ἐν ὑπερεκτάσει μὲ τάσιν ὑπεξαρθρήματος καὶ ρίκνωσιν τοῦ θυλάκου ραχιαίως (εἰκ. 1,2,3,4,5).

Ἡ θεραπευτικὴ ἀντιμετώπισις αὐτῶν τῶν καταστάσεων εἶναι ἡ ἀντικατάστασις τοῦ ρικνωθέντος δέρματος διὰ νέου τοιούτου, ἡ ρύθμισις τῶν οὐλῶν καὶ τῶν σημείων ἕλξεως, ἡ ἀρθροτομὴ τῶν μεταταρσιοφαλαγγικῶν ἀρθρώσεων καὶ ἡ συγκράτησις αὐτῶν εἰς τὴν θέσιν ταύτην. Ἐκεῖνο ὅμως, τὸ ὁποῖον ἔχει πρωταρχικὴν σημασίαν, εἶναι ἡ ποιότης τοῦ μεταμοσχευομένου δέρματος. Καλύτερα ἀποτελέσματα εἰς σημεῖα, ὅπου γίνεται κάμψις - ἔκτασις, δίδουν οἱ μισχωτοὶ κρημνοί, οἵτινες ἔχουν τὸ πλεονέκτημα τῆς μὴ ρικνώσεως, καὶ ὡς ἐκ τούτου, τῆς μὴ ὑποτροπῆς. Ἐπίσης, καλὰ ἀποτελέσματα δίδει καὶ τὸ ὁλικοῦ πάχους ἐλεύθερον δερματικὸν μόσχευμα, ἐφ' ὅσον γίνῃ προσεκτικὴ διευθέτησις τῶν οὐλῶν καὶ τῶν σημείων τάσεως.

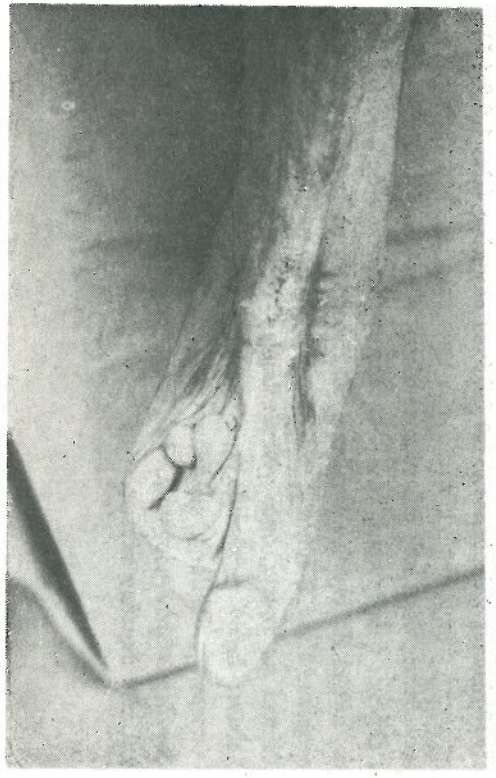

Εἰκ. 1.

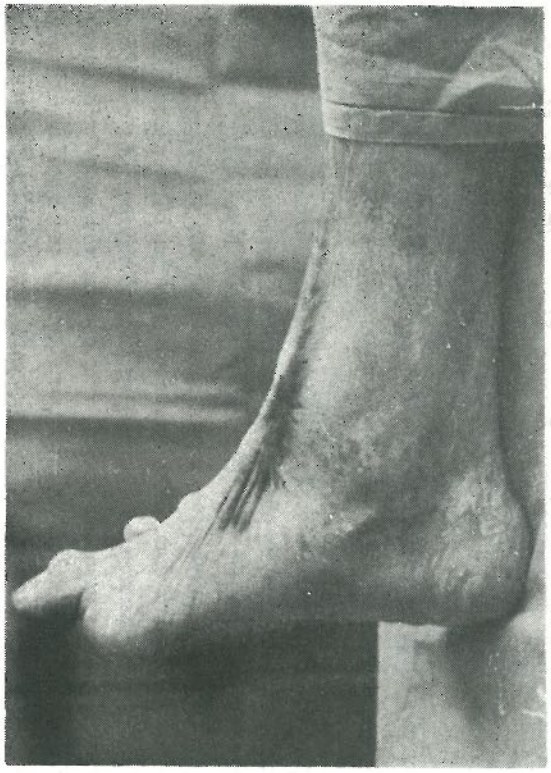

Εἰκ. 2.

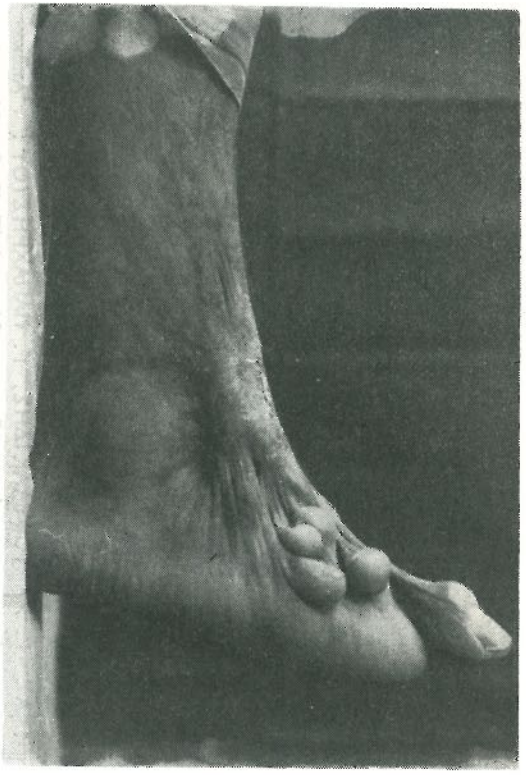

Εἰκ. 3.

Συνήθης παραμόρφωσις ἄκρου ποδός, ἐπὶ βαρέως ἐγκαύματος κατὰ τὴν μικρὰν ἡλικίαν. Εἰς τὴν περίπτωσιν αὐτὴν ἐγένετο ἀντικατάστασις τοῦ ρικνωμένου δέρματος, μετὰ προηγουμένην ρύθμισιν τῶν οὐλῶν καὶ τῶν σημείων ἕλξεως καὶ ἀρθροτομῆς τῶν μεταταρσιοφαλαγγικῶν ἀρθρώσεων, δι' ἐλευθέρου δερματικοῦ μοσχεύματος.

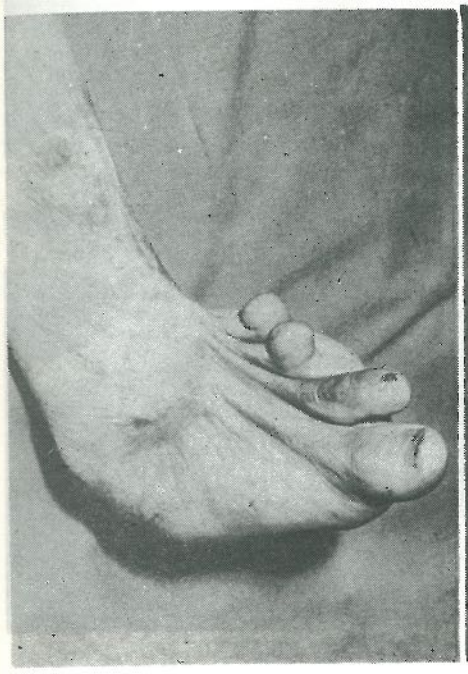

Εἰκ. 4.

Εἰκ. 5.

Περίπτωσις 2. Παρομοία παραμόρφωσις ἄκρου ποδὸς εἰς ἄτομον ἡλικίας 7 ἐτῶν Τὸ ἔγκαυμα εἶχεν ἐπισυμβεῖ εἰς τὴν ἡλικίαν τῶν 3 ἐτῶν.

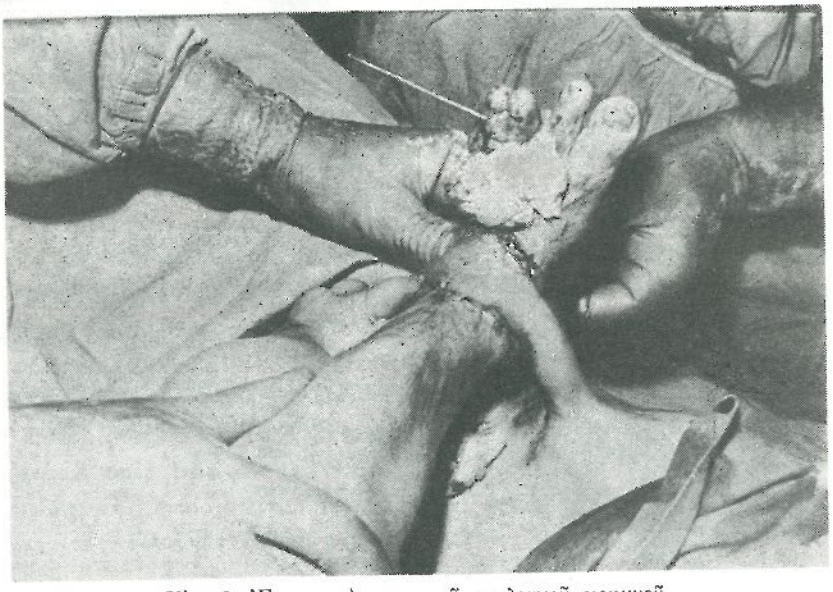

Εἰκ. 6. Ἐφαρμογὴ μισχωτοῦ κοιλιακοῦ κρημνοῦ.

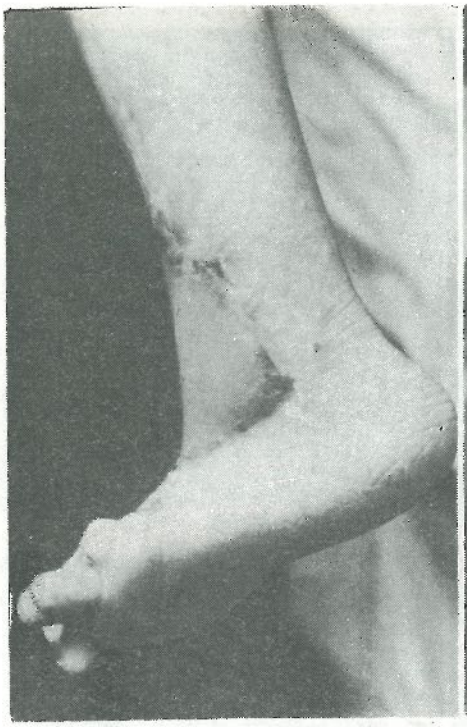

Εἰκ. 7.

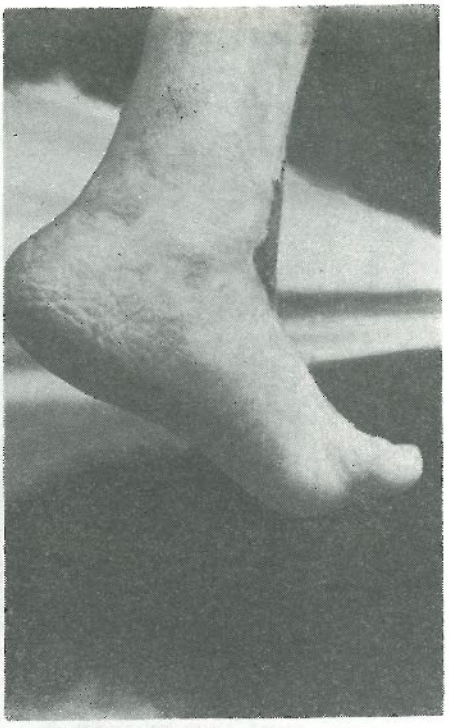

Εἰκ. 8.

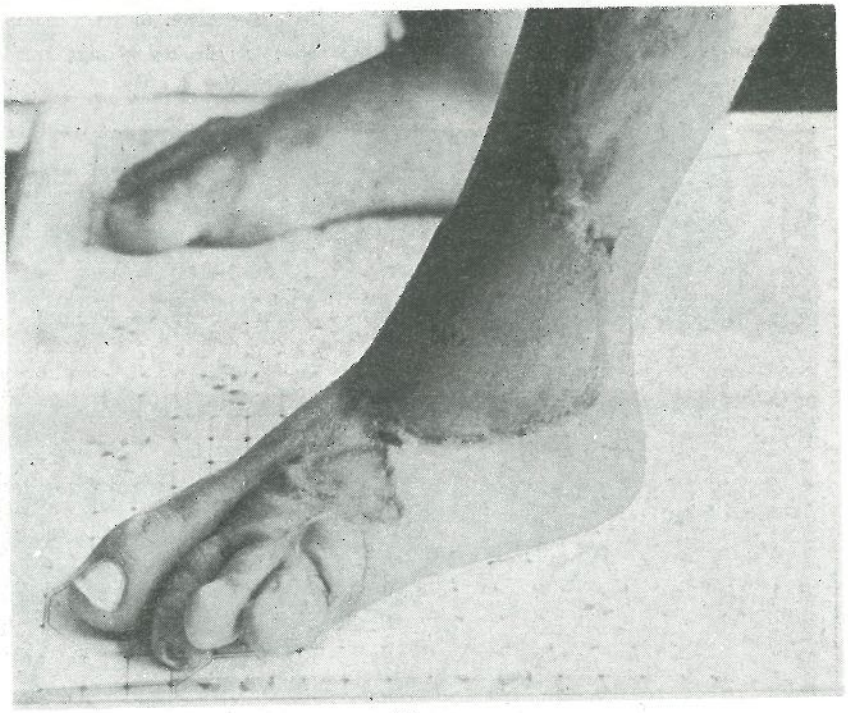

Εἰκ. 9.

Μετεγχειρητικαὶ φωτογραφίαι δεικνύουν τὸ ἐπιτευχθὲν ἀποτέλεσμα. Οἱ δάκτυλοι ἐπανῆλθον εἰς τὴν φυσιολογικήν των θέσιν, ἐνῷ τὸ ρικνωμένον δέρμα ἀντικατεστάθη διὰ καλῆς ποιότητος τοιούτου ἐκ τῆς κοιλίας.

Τὰ ἡμέτερα περιστατικά, αἱ παραμορφώσεις τῶν ὁποίων εἶναι προϊόντα ἐγκαυμάτων εἰς πολὺ μικρὰν ἡλικίαν, ἐθεραπεύθησαν διὰ δύο διαφορετικῶν μεθόδων. Τὸ πρῶτον, ἡλικίας 7 ἐτῶν, διὰ μισχωτοῦ κοιλιακοῦ κρημνοῦ (εἰκ. 6), τὸ δὲ δεύτερον, ἡλικίας 25 ἐτῶν, ὑποστὰν δύο φορὰς ἀνεπιτυχεῖς ἐπεμβάσεις ἀλλαχοῦ, δι' ἐλευθέρου δερματικοῦ μοσχεύματος.

Ἐπιδεικνύομεν τὰ slides καὶ θέλομεν νὰ τονίσωμεν ὅτι ἡ μέθοδος αὕτη ἔχει δημοσιευθῆ εἰς τὸ B. J. of Plastic Surgery, ὡς μοναδικὴ εἰς τὸ εἶδος της.

SUMMARY

A. GIANNIKAS, G. ΠΑΡΤΟ - GAROFALIDES and G. PAPACHRISTOU: Post - burned deformities of the foot.

Two cases of post - burned deformities are presented and the treatment is discussed. In the first case a free skin graft was used successfully while in the second in a young boy a tubed ptedicle flap was used taken from the abdomen.

Κ. ΗΛΙΟΠΟΥΛΟΣ, Δ. ΠΑΠΑΒΑΣΙΛΕΙΟΥ: Περίπτωσις κατάγματος μηριαίου, συνεπείᾳ περιβρογχισμοῦ διὰ σύρματος (ἐπίδειξις).

Μεταξὺ τῶν διαφόρων μορφῶν ὀστεοσυνθέσεων ὑπάρχει καὶ ὁ περιβρογχισμὸς διὰ σύρματος.

Παλαιότερον αὕτη ἐχρησιμοποιεῖτο εὐρύτερον, ἐνῷ τελευταίως τείνει νὰ ἐγκαταλειφθῇ ὡς μέθοδος.

Ὁ λόγος διὰ τὸν ὁποῖον δὲν συνιστᾶται ἡ ἐν λόγῳ ὀστεοσύνθεσις εἶναι ὅτι τὸ περιβάλλον τὸ ὀστοῦν σύρμα διακόπτει τὰ ἐκ τοῦ περιοστέου φερόμενα ἀγγεῖα καὶ παρεμποδίζει τὴν εἰς πάχος αὔξησιν τοῦ ὀστοῦ. Τὸ δυσμενὲς ἀποτέλεσμα τοῦ περιβρογχισμοῦ ὡς μέθοδον ὀστεοσυνθέσεως ἐπιδεικνύομεν εἰς τὴν προκειμένην περίπτωσιν.

Εἰς ἀσθενῆ ἡλικίας 3 ἐτῶν κατόπιν κατάγματος μηριαίου ἐγένετο ἀκινητοποίησις διὰ περιβρογχισμοῦ διὰ σύρματος εἰς ἐπαρχιακὸν Νοσοκομεῖον.

Μετὰ 10ετίαν προσῆλθε παρ' ἡμῖν, φέρων ἐγκάρσιον κάταγμα τοῦ μηριαίου εἰς τὸ σημεῖον τοῦ περιβρογχισμοῦ.

(1η Ἀκτινογραφία): Ἡ ἐξέτασις τῆς ἀκτινογραφίας τὴν ὁποίαν σᾶς ἐπιδεικνύω, δὲν ἀφίνει ἀμφιβολίαν ὅτι ὁ περιβρογχισμὸς ὑπῆρξεν ἡ αἰτία τοῦ 2ου κατάγματος. Ἡ ἐλαφρὰ ἐπίσης κάκωσις καὶ τὰ ἐγχειρητικὰ εὑρήματα συνηγοροῦν ὑπὲρ τούτου.

Μετὰ τὴν ἀφαίρεσιν τοῦ τμήματος τοῦ ὀστοῦ τοῦ περιλαμβάνοντος τὸν βρόγχον ἐπηκολούθησε τυπικὴ ὀστεοσύνθεσις διὰ πλακὸς καὶ 3 χοχλιῶν ἑκατέρωθεν, ἥτις ἐπέφερε τὴν πώρωσιν τοῦ κατάγματος.

SUMMARY

C. S. HELIOPOULOS and D. PAPAVASILIOU : Report of a case of fracture of the femur due to osteosynthesis, with a circular wire.

Π. ΣΥΜΕΩΝΙΔΗΣ, Ι. ΣΤΑΥΡΟΠΟΥΛΟΣ, Γ. ΓΙΑΝΝΟΠΟΥΛΟΣ: Πολλαπλοῦν ἠωσινόφιλον κοκκίωμα. Θεραπευτικὸν ἀποτέλεσμα μετὰ 6 ἔτη.

Ἐπιδεικνύομεν περίπτωσιν πολλαπλοῦ ἠωσινοφίλου κοκκιώματος ἓξη ἔτη μετὰ τὴν ἐφαρμοσθεῖσαν θεραπευτικὴν ἀγωγήν.

Πρόκειται περὶ ἀτόμου ἡλικίας 34 ἐτῶν σήμερον (28 τότε), φαρμακοποιοῦ, τὸ ὁποῖον πρὸ ἑξαετίας προσῆλθεν αἰτιώμενον δι' ἧπιον ἄλγος κατὰ τὸν ἀριστερὸν βραχίονα καὶ ἀμφοτέρους τοὺς μηρούς, ἀρξάμενον 4 μῆνας περίπου πρὸ τῆς προσελεύσεως τοῦ ἀσθενοῦς εἰς τὸν ἰατρόν.

Κατὰ τὴν γενομένην κλινικὴν ἐξέτασιν διεπιστώθη εὐασθησία τῇ πιέσει εἰς τὴν ἔξω ἐπιφάνειαν τοῦ ἄνω τριτημορίου τοῦ δεξιοῦ μηροῦ, ὁ ἀκτινογραφικὸς ἔλεγχος τοῦ ὁποίου ἔδειξε κυστικὴν ἀλλοίωσιν μεγέθους ἀμυγδάλου ἐλαφρῶς ἔκκεντρον εἰς τὴν ὡς ἄνω περιοχὴν μετὰ τοπικῆς ἀντιδράσεως τοῦ περιοστέου. Ἠκολούθησεν ἀκτ) κὴ ἔρευνα καὶ τοῦ λοιποῦ σκελετοῦ, ἡ ὁποία ἔδειξεν παραπλησίας κυστ. ἀλλοιώσεις εἰς τὸν ἀριστερὸν μηρὸν καὶ τὸ ἄνω ἄκρον τοῦ ἀριστεροῦ βραχιονίου. Αἱ λοιπαὶ παρακλινικαὶ ἐξετάσεις (πλὴν ἐλαφρᾶς αὐξήσεως τῆς Τ.Κ.Ε.) ἦσαν ἐντὸς τῶν φυσιολογικῶν ὁρίων.

Κατόπιν τούτου ἀπεφασίσθη ἡ χειρουργικὴ ἀφαίρεσις τῆς μιᾶς κύστεως τόσον διὰ λόγους θεραπευτικοὺς ὅσον καὶ διὰ λόγους βιοψίας. Ἡ ἱστολογικὴ ἐξέτασις γενομένη εἰς τὸ Παθ) κὸν Ἐργαστήριον τοῦ Πανεπιστημίου Ἀθηνῶν ἔδειξεν ὅτι ἐπρόκειτο περὶ ἠωσινοφίλου κοκκιώματος (ὑπ' ἀριθ. 58592). Ἡ θεραπεία τῶν ὑπολοίπων ἀλλοιώσεων ἐγένετο δι' ἀκτ) λίας. Ἐδόθησαν 2.500 τ. εἰς ἕκαστον πεδίον. Τὰ ἐνοχλήματα τοῦ ἀσθενοῦς ὑπεχώρησαν μετὰ τὸ πέρας τῆς θεραπείας, ἔκτοτε δὲ οὗτος ἔχει καλῶς. Ἤδη μετὰ ἕξη ἔτη ὁ ἀκτ) κὸς ἔλεγχος δεικνύει ὅτι τὸ θεραπευτικὸν ἀποτέλεσμα παραμένει ἀμετάβλητον (εἰκόνες 1, 2, 3 καὶ 4).

Ἡ περίπτωσις μᾶς ἐπιβεβαιώνει τὸ γεγονὸς ὅτι τόσον ἡ χειρουργικὴ θεραπεία ἐφ' ὅσον τὰ ὀστᾶ εἶναι προσιτὰ ὅσον καὶ ἡ δι' ἀκτ) λίας τοιαύτη εἶναι ἀποτελεσματικαὶ εἰς περίπτωσιν πολλαπλοῦ ἠωσινοφίλου κοκκιώματος.

Γενικῶς πρόκειται περὶ σπανίας παθήσεως ἡ ὁποία κυρίως προσβάλλει παιδία καὶ ἐφήβους. Τὰ τελευταῖα ἔτη ἱκανὸς ἀριθμὸς περιπτώσεων εἶδε τὸ φῶς τῆς δημοσιότητος. Πολλαὶ περιπτώσεις ἀναφέρονται ὡς μονήρεις εἰς πο-

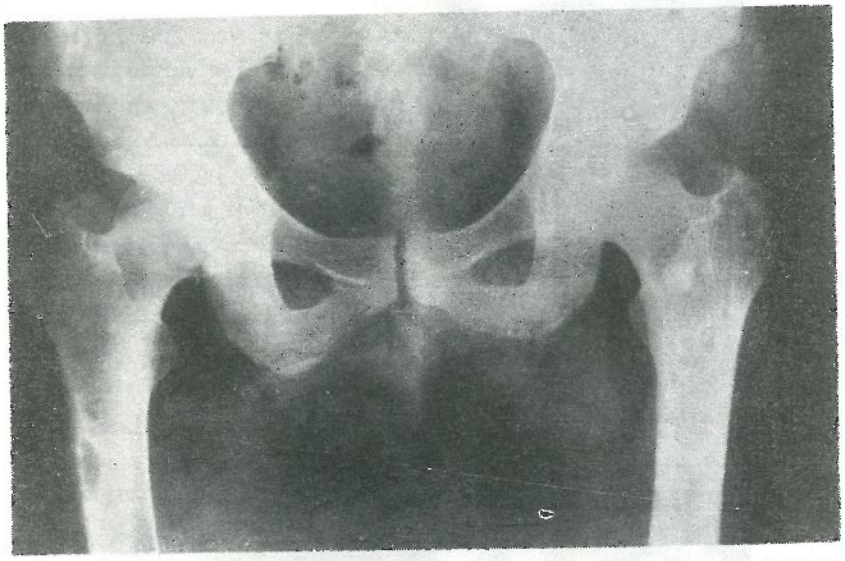

Εἰκ. 1. Διακρίνονται αἱ ἀλλοιώσεις ἠωσινοφίλου κοκκιώματος κατὰ τὴν ὑποτροχαντήριον χώραν ἀμφοτέρων τῶν μηρῶν.

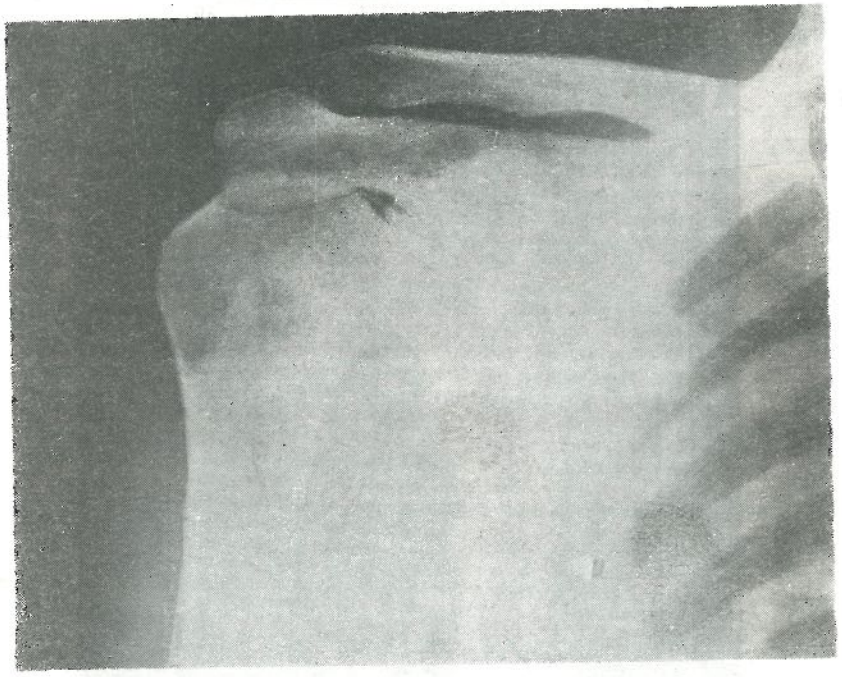

Εἰκ. 2. Κυκλικὴ ἀλλοίωσις ἄνω ἐπιφύσεως βραχιονίου ἐπὶ τοῦ ἰδίου ἀσθενοῦς.

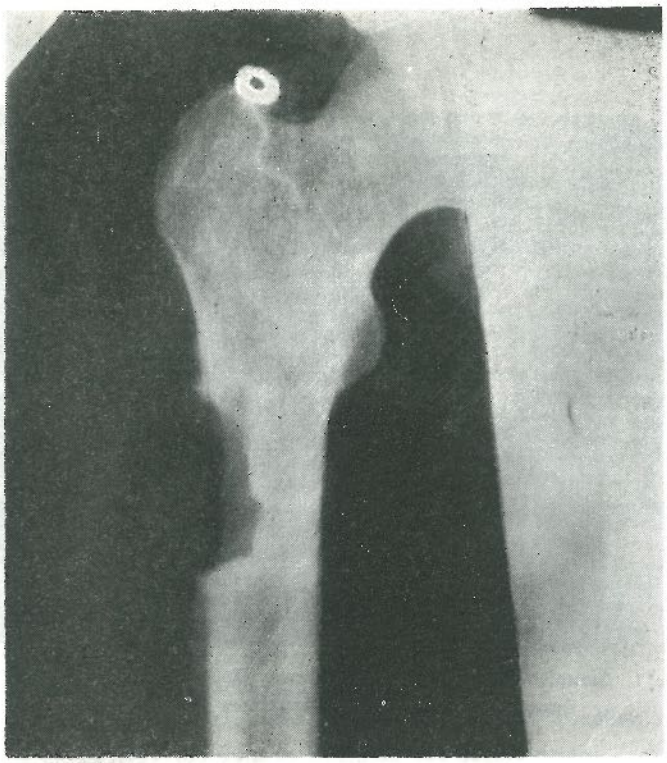

Εἰκ. 3. Ἀφαίρεσις τῆς ἀλλοιώσεως ἐπὶ Dieck.

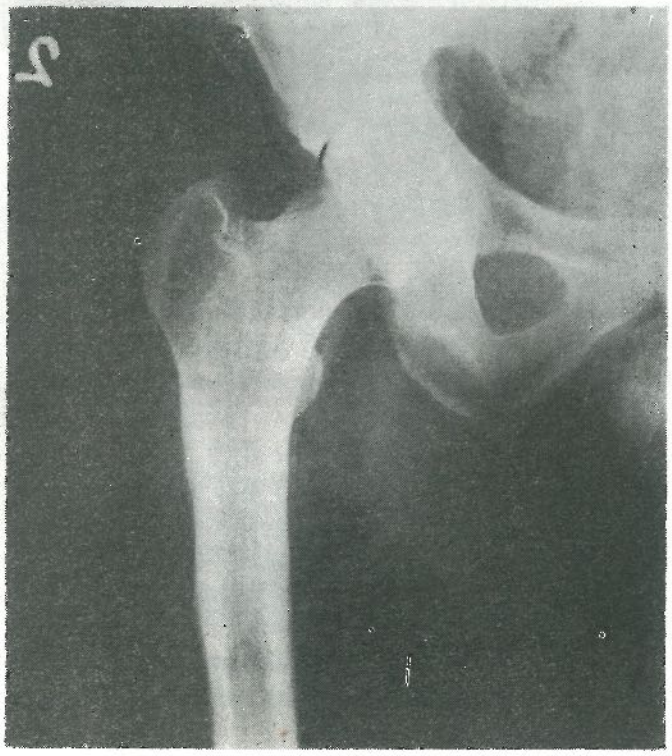

Εἰκ. 4. Πλήρης ἀποκατάστασις τοῦ χειρουργηθέντος μηριαίου. Ἀκτινογραφία μετὰ ἓξ ἔτη.

σοστὸν μέχρις 60% καὶ 80% ἐν τούτοις, φαίνεται μᾶλλον πιθανὸν ὅτι τὸ μεγάλο αὐτὸ ποσοστὸν ὀφείλεται εἰς μὴ πλήρη ἔλεγχον ὁλοκλήρου τοῦ σκελετοῦ ἐπὶ μονήρων περιπτώσεων. Ὅλα τὰ ὀστᾶ εἶναι δυνατὸν νὰ προσβληθοῦν· συχνότερον ὅμως προσβάλλονται αἱ πλευραί, αἱ ὠμοπλάται, τὸ λαγόνιον, μηριαῖον καὶ κρανίον.

Τὰ συμπτώματα εἶναι ἐλαφρὰ καὶ ἀσταθῆ, ἡ ἀνακάλυψις δὲ τῆς παθήσεως γίνεται συνήθως μετὰ πάροδον ἱκανοῦ χρόνου ἀπὸ τῆς ἐνάρξεως τῶν συμπτωμάτων. Συνήθως ὑπάρχει ἐλαφρὰ λευκοκυττάρωσις καὶ αὔξησις τῶν ἠωσινοφίλων. Ἡ αἰτιολογία τῆς παθήσεως εἶναι ἄγνωστος, ὑπάρχουν ὅμως συγγραφεῖς τινες, οἱ ὁποῖοι θεωροῦν τὴν πάθησιν ὡς φλεγμονώδους αἰτιολογίας.

Ἀκτῖνες ἐμφανίζεται ὡς ἀνωμάλως κυκλικὴ ὀστεολυτικὴ ἐπεξεργασία, σαφῶς ἀφοριζομένη ἐκ τῶν πέριξ.

Σπανίως ὑπάρχει περιοστικὴ ἀντίδρασις καὶ τοῦτο μόνον ἐφ' ὅσον ἡ ὀστεολυτικὴ ἐπεξεργασία φθάσῃ μέχρι τοῦ φλοιοῦ τοῦ ὀστοῦ.

Ἡ διαφορικὴ διάγνωσις θὰ γίνῃ ἀπὸ τὸ ὀστεομυελικὸν ἀπόστημα τοῦ Brodie, τὸ πρωτοπαθὲς ὀστεολυτικὸν σάρκωμα, εἰς ἡλικιωμένους δὲ ἀσθενεῖς, τὸ μεταστατικὸν καρκίνωμα καθὼς ἐπίσης καὶ τὸ μυέλωμα. Τὸ σάρκωμα τοῦ Ewing ἐξ ἄλλου δέον νὰ ἔχῃ κανεὶς πάντα κατὰ νοῦν.

Ἡ ἱστολογικὴ εἰκὼν εἶναι τυπικὴ καὶ δὲν παρέχει δυσκολίας καθ' ὅτι ἡ ἀλλοίωσις ἀποτελεῖται κυρίως ἀπὸ ἱστιοκύτταρα ἀναμεμειγμένα μὲ ἠωσινόφιλα.

SUMMARY

Result of treatment in a case of multiple eosinophilic granuloma after six years.

By PAN. SYMEONIDES, JOHN STAVROPOULOS and GEORGE GIANNOPOULOS.

The result of treatment in a case of multiple eosinophilic granuloma with a six year follow up has been shown.

The patient 23 years old had lesions in the upper third of right and left femur and left humeru.s

The lesiou 2 × 4 cm in the Right femur has surgically been removed and healed while in the others x - ray treatement has been used.

Six years later the patient has checked again and found to be very well.

ΒΙΒΛΙΟΓΡΑΦΙΑ

ΓΑΡΟΦΑΛΙΔΗΣ Θ., ΣΟΥΡΜΕΛΗΣ Β. καὶ Παπαθανασίου Β. Περίπτωσις ἠωσινοφίλου κοκκιώματος τοῦ λαγονίου ὀστοῦ. Δελτίον Ἑλλ. Ἐτ. Χ. καὶ Τρ. 1962 σελὶς 191.

ἔτη.

COLEY, L. B. Neoplasms of Bone : Paul B. Hoe ber inc. 1960, p. 692-701.
FAIRBANK, T. Eosinophilic granuloma of bone. Atlas of general affections of the Skeleton : Livingstone 1951.
LICHTENSTEIN L. and JAFFE, H. L. Eosinophilic granuloma of bone with report of a case. Am. J. Pathology, 16 : 595, 1940.
MCKENZIE, A. H., and DAY, F. G. Eosinophilic granuloma of the femoral shaft simulating Ewings sarcoma. J. B. J. S. 39 - A. 408, 1957.

Σ. ΘΕΟΔΩΡΟΥ: Δύο περιπτώσεις συγγενοῦς ἐξαρθρήματος τῆς ἐπιγονατίδος, ἀντιμετωπισθεῖσαι χειρουργικῶς (ἐπίδειξις).

(Δὲν κατετέθη χειρόγραφον)

Β. ΣΟΥΡΜΕΛΗΣ, Δ. ΜΟΥΡΟΥΛΗΣ, ΧΡ. ΣΙΑΠΚΑΡΑΣ: Βραδυγενὲς κάταγμα αὐχένος τοῦ μηριαίου χειρουργηθέν.

(Δὲν κατετέθη χειρόγραφον)

ΣΥΝΕΔΡΙΑ 25ης ΟΚΤΩΒΡΙΟΥ 1967

ΕΠΙΔΕΙΞΕΙΣ

Κ. ΗΛΙΟΠΟΥΛΟΣ, Γ. ΣΤΡΑΤΗΓΑΚΗΣ: Ἀπώτερον ἀποτέλεσμα εὐθειάσεως τοῦ γόνατος

Πρὸ μηνῶν εἴχομεν τὴν εὐκαιρίαν νὰ σᾶς ἐπιδείξωμεν τὸν εὐθειασμὸν γόνατος, ἐν ἀγκυλώσει ἀπὸ 40ετίας, εὑρισκομένου εἰς γωνιώδη κάμψιν 135^0 περίπου, ἐπ' εὐκαιρίᾳ ὑπερκονδυλίου κατάγματος τοῦ μηριαίου.

Τώρα ἔχομεν τὴν τιμὴν νὰ σᾶς παρουσιάσωμεν τὰ ἀπώτερα ἀποτελέσματα τῆς ἐπεμβάσεώς μας.

Ὁ ἀσθενὴς Ν. Γ. ἐτῶν 60 ἐκ Φθιώτιδος (ἀριθ. μητρ. 166614) εἰσήχθη εἰς τὴν ἡμετέραν Κλινικὴν τὴν 11.10.1965, ἐμφανίζων συντριπτικὸν κάταγμα τοῦ κάτω τριτημορίου τοῦ ἀριστεροῦ μηριαίου.

Τὸ ἀριστερὸν γόνυ ἐλέγχεται σκληρὸν καὶ διωγκωμένον.

Ἀκτινογραφικῶς δὲ διαπιστοῦται πλήρης συνοστέωσις τῶν ἀπαρτιζόντων τὴν κατὰ γόνυ ἄρθρωσιν ὀστῶν εἰς θέσιν κάμψεως, λόγῳ φυματιώσεως τοῦ γόνατος καὶ εἰς γωνίαν 135°.

Ἡ βράχυνσις τοῦ σκέλους, λόγῳ τῆς γωνιώδους κάμψεως, ἦτο τεραστία. Ἡ ἐνδομυελικὴ ἥλωσις μηροῦ καὶ κνήμης δι' ἥλου 70 ἑκ. ἐγένετο τὴν 25.10. 1965 καὶ ὁ ἀσθενὴς ἀνεχώρησε βαδίζων μετὰ 1 μῆνα περίπου μὲ βακτηρίας μασχάλης.

Ὁ ἀσθενὴς εἰσῆλθεν ἐκ νέου τὴν 7.12.1966 καὶ ἀφηρέθη ὁ ἥλος.

Σᾶς παρουσιάζομεν τὸ ἀκτινολογικὸν ἐποτέλεσμα μετὰ τὴν ἀφαίρεσιν τοῦ ἥλου.

Ὁ ἀσθενὴς εἶναι λίαν εὐχαριστημένος βαδίζων ὡς φυσιολογικὸς ἄνθρωπος μετὰ ἀπὸ 40 χρόνια ἀναπηρία.

Φέρει ὑπόδημα ἀνυψωμένον κατὰ 5 ἑκ. περίπου πρᾶγμα τὸ ὁποῖον τὸν διευκολύνει τὰ μέγιστα κατὰ τὴν βάδισιν εἰς τὸ ὀρεινὸν καὶ βραχῶδες ἔδαφος τῆς πατρίδος του.

Ἔχομεν τὴν γνώμην ὅτι εἰς τινας περιπτώσεις ἀξίζει νὰ ἐπιχειρῇ τις τὴν

διόρθωσιν μιᾶς ἀναπηρίας ὅταν ἐξ ἑνὸς τυχαίου συμβάντος εἰς τὴν περιοχὴν τῆς ἀναπηρίας μᾶς δίδεται ἡ εὐκαιρία πρὸς τοῦτο.

SUMMARY

C. S. ELIOPOULOS, G. STRATIGAKIS : Report on a case of correction of ankylosis in flexion of the knee joint after supracondylar fracture of the femur. Late result.

Β. ΣΟΥΡΜΕΛΗΣ, Χ. ΣΙΑΠΚΑΡΑΣ, Σ. ΒΟΥΖΟΥΛΙΑΣ: Ἐπὶ δύο περιπτώσεων ὀστεοαρθρικῶν ἀλλοιώσεων ἐπὶ συριγγομυελίας (ἐπίδειξις).

Περίπτωσις 1. Πρόκειται περὶ ἀσθενοῦς ἡλικίας 33 ἐτῶν, ὅστις τὸν Ὀκτώβριον τοῦ 1966 προσῆλθεν εἰς τὸν ἰατρὸν αἰτιώμενος διόγκωσιν τοῦ ἀριστεροῦ ἀγκῶνος μετὰ τραυματισμόν. Ἡ διόγκωσις ἦτο ὁμαλή, ἄνευ σημείων φλεγμονῆς χωρὶς νὰ ἐπηρεάζῃ τὰς κινήσεις, αἱ ὁποῖαι ἦσαν ἐλεύθεραι καὶ ἀνώδυνοι. Ἀκτινογραφικὸς ἔλεγχος εἰς δύο ἐπίπεδα οὐδὲν τὸ σαφὲς ἔδειξεν, δι' ὃ καὶ ὁ ἀσθενὴς ὑπεβλήθη εἰς ἁπλῆν συντηρητικὴν ἀγωγήν.

Μετὰ πάροδον 7μήνου ἐπανῆλθε δι' ἐξέτασιν διὰ τὰ αὐτὰ ἐνοχλήματα, ἐνῷ παρετηρεῖτο περαιτέρω αὔξησις τῆς διογκώσεως τοῦ ἀγκῶνος. Ἀκτινολογικῶς παρετηρήθησαν ὀστεοπαραγωγικαὶ ἀλλοιώσεις ἀντιστοίχως πρὸς τὸν ἀγκῶνα, ἡ ταχύτης δὲ τῆς αὐξήσεως τῆς ἐξεργασίας, ἐν συνδυασμῷ μετὰ τῆς κλινικῆς καὶ ἀκτινολογικῆς εἰκόνος ἔθεσαν τὴν διάγνωσιν σαρκώματος. Ἐγένετο βιοψία ὑπάρχοντος διωγκωμένου μασχαλιαίου λεμφαδένος ἡ ὁποία ἀπέδη ἀρνητική.

Κληθέντες ἀπεκλείσαμεν τὴν ὕπαρξιν σαρκώματος, ἐκ δὲ τῆς ἀκτινολογικῆς εἰκόνος καὶ τοῦ ἀνωδύνου τῆς ἀρθρώσεως ἐθέσαμεν τὴν διάγνωσιν νευροπαθητικῆς ἀρθροπαθείας, πιθανῶς ἐκ tobes λόγῳ τῆς μεγάλης συχνότητος, καὶ ἡ ὁποία ἀπεκλείσθη λόγῳ τῆς ἡλικίας τοῦ ἀσθενοῦς. Ἐστράφημεν πρὸς ἑτέραν νόσον προκαλοῦσαν νευροπαθητικὴν ἀρθροπάθειαν, τὴν συριγγομυελίαν, πρόχειρος δὲ ἐξέτασις ἔδειξεν ἀπώλειαν τῆς αἰσθητικότητος πρὸς τὸ θερμὸν καὶ ψυχρόν.

Ἀνεζητήθησαν ἐκ τοῦ ἱστορικοῦ ὕπαρξις ἀνωδύνων ἐγκαυμάτων, ὁ δὲ ἀσθενὴς ἀναφέρει ὅτι πρὸ ἑνὸς καὶ ἡμίσεος ἔτους ὑπέστη ἔγκαυμα β' βαθμοῦ κατὰ τὴν ραχιαίαν ἐπιφάνειαν τοῦ ἀριστεροῦ ἀντιβραχίου ἄνευ πόνου, ἔκτοτε δὲ ἐγκαύματα α' βαθμοῦ κυρίως κατὰ τοὺς δακτύλους καὶ τὴν παλάμην, τὰ ὁποῖα ἀντελαμβάνετο διὰ τῆς ὁράσεως μόνον.

Π. Τ. Κ. Διόγκωσις τοῦ ἀριστεροῦ ἀγκῶνος ἄνευ πόνου, σημείων φλεγμονῆς καὶ περιορισμοῦ τῶν κινήσεων τῆς ἀρθρώσεως. Τενόντια ἀνταγακλαστικὰ σχεδὸν κατηργημένα πλὴν τοῦ τρικεφάλου, τὸ ὁποῖον μόλις παρήγετο. Μεγάλη ὑπαισθησία μέχρις ἀναισθησίας ὡς πρὸς τὸ ψυχρόν, τὸ θερμὸν καὶ τὸν πόνον ἐνῷ ὑπάρχει ἡ ἀφὴ καθ' ὅλην τὴν περιοχὴν τῶν αὐχενικῶν ριζοτομίων πλὴν τοῦ A_1 καὶ τῶν 7 ἀνωτέρων θωρακικῶν. Μετὰ 10ήμερον ἐξαφάνισις τῶν τενοντίων ἀνταγακλάσεων, ἡ δὲ ἀναισθησία φθάνει μέχρι τοῦ $Θ_{10}$. Ἐπίσης, ἀγγειοκινητικαὶ διαταραχαὶ μετὰ νυγμὸν διὰ καρφίδος.

Ἀκτινολογικῶς ἐκ τῆς κατ' ἀγκῶνα, μεγάλη ὀστεοπαραγωγικὴ ἐξεργασία μετὰ διαταραχῆς τῆς ὅλης ἀρχιτεκτονικῆς τῆς ἀρθρώσεως. Πρόσφατος ἔλεγχος δείχνει ὀστεολυτικὰς ἐξεργασίας μετὰ ἐξαρθρήματος, ἡ δὲ ὅλη ἄρθρωσις προσομοιάζει πρὸς καργκατούραν.

Περίπτωσις 2. Πρόκειται περὶ ἀσθενοῦς 42 ἐτῶν παραπληγικοῦ ἐκ τραυματισμοῦ εἰς τὴν Σπονδυλικὴν Στήλην κατὰ τὸν τελευταῖον πόλεμον. Διὰ τὴν σπαστικότητα τῆς παραπληγίας ὑπεβλήθη ἀρχικῶς εἰς διηθήσεις δι' οἰνοπνεύματος, μὲ κατάληξιν τὴν ριζοτομὴν ἀπὸ τοῦ ὕψους $Θ_9$, τῆς παραπληγίας γενηθησομένης χαλαρᾶς.

Ὁ ἐν λόγῳ ἀσθενὴς ἀπὸ μακροῦ παρεπονεῖτο δι' ἐξάρθρημα τοῦ ἀριστεροῦ ἀγκῶνος προκαλούμενον κατὰ τὰς ἐνεργητικὰς ἢ παθητικὰς κινήσεις τοῦ ἀγκῶνος καὶ τὸ ὁποῖον ἀνέτασσε διὰ τῆς ἄλλης χειρός. Ἡ ὕπαρξις ἀνωδύνου ἐξαρθρήματος καὶ τῆς ἐκδήλου μυϊκῆς ἀτροφίας ὡδήγησεν ἡμᾶς εἰς διάγνωσιν νευροπαθητικῆς ἀρθροπαθείας, ἡ ὕπαρξις δὲ ἀπωλείας τῆς ἐπιπολῆς αἰσθητικότητος, ἤτοι πόνου, θερμοῦ καὶ ψυχροῦ ἐπεβεβαίωσε τὴν συριγγομυελίαν.

Ἡ νόσος ἄρχεται ἀπὸ τοῦ 1958, ὅτε ὁ ἀσθενὴς παρετήρησε διαταραχὰς τῆς αἰσθητικότητος πρὸς τὸ θερμὸν καὶ ψυχρόν, ἀναφέρει δὲ καυσαλγίας κατὰ τὸ ὠλένιον χεῖλος τοῦ ἀντιβραχίου, ἐλάττωσιν τῆς μυϊκῆς ἰσχύος τῶν δακτύλων, ἀτροφίαν τῶν μυῶν τοῦ θέναρος καὶ ἐγκαύματα κατὰ τοὺς δακτύλους ἄνευ πόνου.

Π. Τ. Κ. Ἔκδηλος μυϊκὴ ἀτροφία κατὰ τὴν ἄκρα χεῖρα καὶ τὸ ἀντιβράχιον. Ἐξάλειψις τῶν τενοντίων ἀνταγακλάσεων ὁλοκλήρου τοῦ ἄνω ἄκρου. Δυσαρθρία καὶ δυσκαταποσία. Ἀπώλεια τῆς αἰσθητικότητος ὡς πρὸς τὸ θερμόν, τὸ ψυχρὸν καὶ τὸν πόνον ἐνῷ ὑπάρχει ἡ ἀφὴ καθ' ὅλην τὴν περιοχὴν διανομῆς τῶν ἀνωτέρων θωρακικῶν καὶ τῶν αὐχενικῶν ριζοτομίων ὡς καὶ τοῦ τριδύμου.

Ἀκτινολογικῶς τυπικὴ εἰκὼν νευροπαθητικῆς ἀρθροπαθείας.

Γενικῶς αἱ νευροπαθητικαὶ ἀρθροπάθειαι γνωσταὶ ὡς Charcot ἀρθρο-

πάθειαι, εἶναι σπάνιαι ἐμφανιζόμεναι ἐπὶ Tabes, συριγγομυελίας, διαβήτου, παραπληγίας κλπ.

Ἡ συρριγγομυελία προκαλεῖ Charcot ἀρθροπάθειαν εἰς ἀναλογίαν 20—30%, ἐνῷ ἡ tabes μόνον εἰς 5—10%. Λόγῳ ὅμως τῆς μεγάλης συχνότητος τοῦ ταβες, τὰ 90% τῶν νευροπαθητικῶν ἀρθροπαθειῶν ὀφείλονται εἰς αὐτήν, τὰ δὲ ὑπόλοιπα εἰς τὰς λοιπὰς νόσους μὲ πρώτην τὴν συριγγομυελίαν.

Ἐπὶ συριγγομυελίας πρώτη εἰς συχνότητα ἔρχεται ἡ ἄρθρωσις τοῦ ὤμου εἰς τὴν ὁποίαν δημιουργεῖται ὁ ἀτροφικὸς τύπος, μὲ μεγάλην ἀφαλάτωσιν τοῦ ὀστοῦ μέχρι πλήρους ἐξαφανίσεως τῆς εἰκόνος τῆς κεφαλῆς τοῦ βραχιονίου καὶ περιαρθρικὴν ὀγκώδη ἀσβεστοποίησιν.

Δευτέρα εἰς συχνότητα εἶναι ἡ ἄρθρωσις τοῦ ἀγκῶνος, μὲ ἐμφάνισιν τοῦ ὑπερτροφικοῦ τύπου χαρακτηριζομένου ἐξ ὀστεοπαραγωγικῶν ἀλλοιώσεων, περιαρθρικῆς ἀσβεστοποιήσεως καὶ ὀστεοποιήσεως ἡ ὁποία δυνατὸν νὰ προκαλέσῃ μηχανικὴν παρεμπόδισιν τῶν κινήσεων παρὰ τὸ ἀνώδυνον τῆς ἀρθρώσεως, εἰς βαρύτερα δὲ στάδια ὑπάρχουν ὀστεολυτικαὶ ἐξεργασίαι μὲ ἐμφάνισιν ἐξαρθρημάτων.

Ἐπίσης ἀναφέρονται ἐντοπίσεις εἰς τὰς ἀρθρώσεις τῶν δακτύλων, μεμονωμέναι ἢ μή.

Ἐπὶ τῆς ἐπιδείξεως, ἡ ἐντόπισις εἰς συχνοὺς τραυματισμοὺς τῆς κατ' ἀγκῶνα εἰς μὲν τὸν πρῶτον λόγῳ τῆς ἐργασίας του ὡς κεραμοποιοῦ, εἰς δὲ τὸν δεύτερον λόγῳ τῆς χρησιμοποιήσεως τοῦ ἀγκῶνος ὡς σημείου στηρίξεως.

Ὁ δεύτερος τῶν ἀσθενῶν νοσηλεύεται εἰς εἰδικὸν κέντρον διὰ ἀκτινοθεραπείαν, ὅπου ἐξεφράσθησαν ἀμφιβολίαι ὡς πρὸς τὴν αἰτιολογίαν τῆς ἀρθροπαθείας.

Ἡμεῖς νομίζομεν ὅτι μόνον ἡ συριγγομυελία προκαλεῖ τὸν τυπικὸν διχασμὸν τῆς αἰσθητικότητος μὲ ἐξαφάνισιν τοῦ ἄλγους, τοῦ θερμοῦ καὶ τοῦ ψυχροῦ, ἐνῷ παραμένει ἡ ἁφή.

SUMMARY

V. SOURMELIS, Ch. SIAPCARAS and S. VOUSOULIAS. Report on two cases of osteoarthritic lesions suffering from syringomnelia.

ΠΑΝ. ΣΥΜΕΩΝΙΔΗΣ: Ἀδιάγνωστος ἀλλοίωσις ὀδόντος A_2 σπονδύλου.

Ἐπιδεικνύομεν περίπτωσιν ἀδιαγνώστου ἀλλοιώσεως τοῦ 2ου αὐχ. σπονδύλου. Ἐπιθυμῶ νὰ ἐξηγήσω εἰς τὴν σεβαστὴν ἑταιρείαν ὅτι πρὶν ἢ φθάσῃ ἡ

περίπτωσις ἐνταῦθα, ὑπεβλήθη εἰς λεπτομερῆ κλινικὸν καὶ ἐργαστηριακὸν ἔλεγχον παρηκολουθήθη δὲ καὶ ἐθεραπεύθη ἐπὶ ἓν ἔτος χωρὶς νὰ καταστῇ δυνατὴ ἡ ἀκριβὴς διάγνωσις καὶ χωρὶς νὰ δώσῃ θετικὰ ἀποτελέσματα ἡ ἐφαρμοσθεῖσα θεραπεία. Ἐπὶ πλέον ἐπεδείχθη καὶ εἰς ἄλλους συναδέλφους, ἐξητάσθη δὲ ἐν συμβουλίῳ καὶ μετὰ τοῦ καθηγητοῦ κ. Γαροφαλίδη τῇ συστάσει τοῦ ὁποίου καὶ τὴν παρουσιάζω. Προστίθεται ὅτι ἡ περίπτωσις παρουσιάζει καὶ τὸ ἀνατομικὸν μειονέκτημα ὅτι δὲν εἶναι εὐκόλως προσιτὴ εἰς τὴν βιοψίαν, ἡ ὁποία θὰ ἔλυεν ἀσφαλῶς τὸ πρόβλημα καὶ δὲν θὰ ὑπῆρχε λόγος ἐπιδείξεώς της ὡς ἀδιαγνώστου.

Τρεῖς Ἀμερικανοὶ ἀπὸ τὴν Βοστώνην ἐδημοσίευσαν μίαν περίπτωσιν ὀστεομυελίτιδος τοῦ ὀδόντος τοῦ δευτέρου αὐχενικοῦ εἰς τὸ J.B.J.S. τὸν Μάρτιον 1967 θεωροῦντες ταύτην ὡς καὶ γενικῶς ὅλας τὰς παθήσεις τοῦ ὀδόντος ὡς ἐξαιρετικῶς σπανίας.

Ὁ ἀσθενὴς ἡλικίας 23 ἐτῶν ἐνθυμεῖται σαφῶς ὅτι τὴν 18 Μαΐου 1966 ἐνεφάνισεν αἰφνιδίως ἄλγος αὐχένος, ἰνιακὴν κεφαλαλγίαν καὶ δυσκαμψίαν τῆς αὐχενικῆς μοίρας τῆς Σ. Σ. ἄνευ πυρετικῆς κινήσεως καὶ χωρὶς νὰ προηγηθῇ τραυματισμὸς ἢ ἑτέρα νόσος.

Τὰ συμπτώματα ταῦτα μετρίας ἐντάσεως ἐσυνεχίσθησαν ἐπὶ 4 μῆνας ὁπότε καὶ εἰσήχθη εἰς Νοσοκομεῖον. Κατὰ τὴν κλινικὴν ἐξέτασιν ὁ ἀσθενὴς ἐνεφάνιζε περιορισμὸν τῆς κινητικότητος τῆς αὐχενικῆς μοίρας τῆς Σ.Σ. καὶ ἐλαφρὰν κλίσιν τῆς κεφαλῆς πρὸς τὰ δεξιά. Περισσότερον ἐπώδυνος ἦτο ἡ στροφὴ πρὸς τὰ ἀριστερά, ἐνῷ αἱ πλάγιαι κάμψεις τῆς κεφαλῆς ἦσαν αἱ πλέον περιωρισμέναι. Ἡ διάνοιξις τοῦ στόματος ἦτο φυσιολογικὴ ὡς καὶ ἡ κατάποσις. Ἡ θερμοκρασία ἐντὸς τῶν φυσιολογικῶν ὁρίων.

Ἐκ τῆς νευρολογικῆς ἐξετάσεως πλὴν ὁριζοντίου νυσταγμοῦ καὶ μικρᾶς διαφορᾶς Ἀχιλλείων ἀντανακλάσεων οὐδὲν ἕτερον ἄξιον λόγου διεπιστώθη

Ἐκ τῶν παρακλινικῶν ἐξετάσεων ἐγένοντο, γενικὴ αἵματος, γεν. οὔρων, οὐρία, σάκχαρον αἵματος, T.K.E., ἀλκαλικὴ φωσφατάση, R.A. τέστ, τίτλος ἀντιστρεπτολυσίνης, C.R.P., Kahn αἵματος, ἠλεκτροφόρησις, ἅπασαι δὲ εὑρέθησαν φυσιολογικαί. Δερμοαντίδρασις Mantoux 1:100.000 ἀσθενῶς +. Ἐπίσης ἐγένετο ὀσφυονωτιαία παρακέντησις καὶ ἐξέτασις ἐγκ. νωτ. ὑγροῦ ἡ ὁποία ἔδειξεν ἐλαφρὰν αὔξησιν σακχάρου 0,75%, ἐνῷ τὸ λεύκωμα, τὰ χλωριοῦχα καὶ τὰ κύτταρα εὑρέθησαν φυσιολογικά.

Ἀκτινολογικῶς (εἰκ. 1) διεπιστώθη σαφὴς ἀλλοίωσις τοῦ ὀδόντος τοῦ A2 σπονδύλου, τύπου ὑπερπλαστικοῦ, ὡς καὶ ἐλαφρὸν ὑπεξάρθρημα δεξιά. Πλὴν τῆς ἀκτινογραφίας τοῦ ὀδόντος ἐγένοντο ἀκτινογραφίαι θώρακος, κρανίου, ὀσφυϊκῆς μοίρας σπονδυλικῆς στήλης, λεκάνης καὶ γόνατος, ἐπειδὴ ὁ ἀσθενὴς ἀνέφερεν ἄτυπον ἱστορικὸν πολυαρθρίτιδος ἐν ἔτει 1959.

Κατὰ τὴν ἐν συμβουλίῳ ἐξέτασιν συνεστήθη ὑπὸ τοῦ Κου Καθηγητοῦ,

πλὴν τῆς συνήθους δι' ἀνοικτοῦ στόματος ἀκτινογραφίας τοῦ ὀδόντος, λῆψις τοιαύτη δι' ἀνοικτοῦ στόματος, μὲ σύγχρονον ὅμως κίνησιν τῆς κάτω σιαγόνος πρὸς ἐξάλειψιν τῆς σκιᾶς αὐτῆς. Πράγματι, ἡ οὕτω ληφθεῖσα ἀκτινογραφία ἔδειξεν σαφέστερον τὴν ἀλλοίωσιν τοῦ ὀδόντος.

Ὁ ἀσθενὴς ὑπεβλήθη εἰς θεραπείαν δι' αὐστηρᾶς κατακλίσεως καὶ ἀκινητοποιήσεως διὰ μηχανήματος τύπου Minerva. Φαρμακευτικῶς δὲ εἰς ἀν-

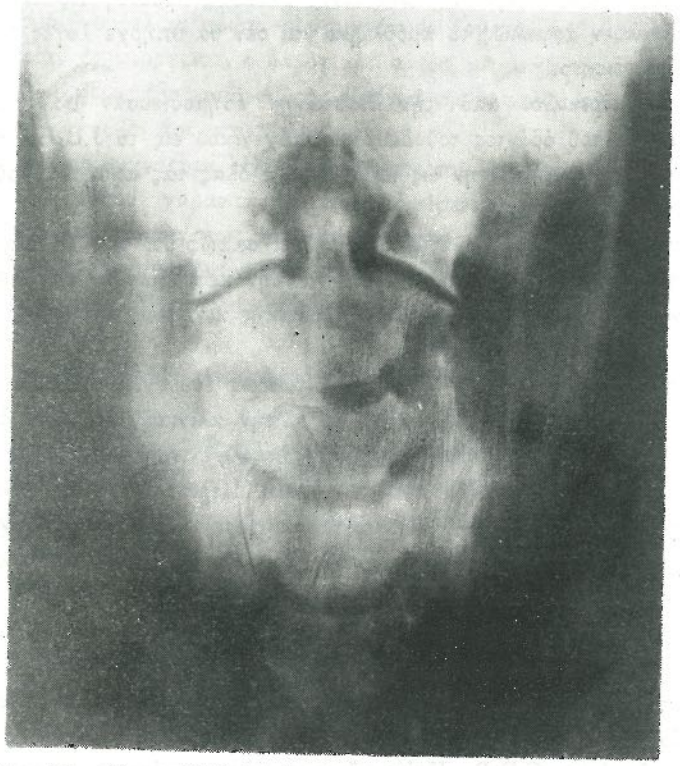

Προσθιοπισθία προβολὴ δι' ἀνοικτοῦ στόματος. Διακρίνεται σαφῶς ἡ ἀλλοίωσις χοῦ ὀδόντος τοῦ A_2 σπονδύλου.

τιρρευματικὴν ἀντιφλεγμονώδη ὡς καὶ εἰς ἀντι T.B. τοιαύτην, ἐπὶ ἕνα ἀντιστοίχως δι' ἑκάστην μῆνα, μὲ ἐλαφρὰν μόνον βελτίωσιν εἰς ἑκάστην περίπτωσιν. Εἶναι δύσκολον ἐν τούτοις νὰ εἴπωμεν ἐὰν ἡ βελτίωσις ἦτο ἀποτέλεσμα τῆς φαρμακευτικῆς θεραπείας ἢ τῆς ἀκινητοποιήσεως. Τὸ πιθανώτερον εἶναι ὅτι ὠφείλετο μᾶλλον εἰς τὴν ἀκινητοποίησιν διότι μετὰ τὴν ἔγερσιν τοῦ ἀσθενοῦς τὰ συμπτώματά του ἐπεδεινοῦντο. Μετὰ τρίμηνον νοσηλείαν καὶ θεραπείαν, σταθεροποιηθείσης τῆς ἐπιτευχθείσης ἐλαφρᾶς βελτιώσεως, ὁ ἀσθενὴς ἐξῆλθεν τοῦ νοσοκομείου φέρων τὸ μηχάνημα Minerva.

Ἔκτοτε ἐπανεισήχθη καὶ ἐνοσηλεύθη εἰς τὸ νοσοκομεῖον τρεῖς φοράς, συνολικῶς ἐπὶ 5 μῆνας. Ἑκάστην φορὰν ὑπεβάλλετο καὶ εἰς νέον ἀκτινολογικὸν ἔλεγχον διὰ τομογραφιῶν τοῦ ὀδόντος ὡς καὶ ἐργαστηριακὰς ἐξετάσεις αἱ ὁποῖαι ὅμως δὲν ἔρριψαν φῶς ἐπὶ τῆς διαγνώσεως. Ἡ κατάστασις τοῦ ἀσθενοῦς ἐν συμπεράσματι, ἀκτινολογικῶς μὲν παρέμεινεν στάσιμος, κλινικῶς ὅμως ἐνεφάνισεν ἐλαφρὰν βελτίωσιν τόσον ἀπὸ ἀπόψεως ἄλγους, ὅσον καὶ κινητικότητος.

Στηριζόμενοι ἐπὶ τῆς ὅλης παρακολουθήσεως τοῦ ἀσθενοῦς τῆς κλινικῆς ἐξετάσεως καὶ τῶν ἀκτινολογικῶν καὶ ἐργαστηριακῶν δεδομένων κατελήξαμεν εἰς τὰς ἀκολούθους πιθανὰς διαγνώσεις. 1ον) Τὴν ὀστεΐτιδα ἢ ὀστεομυελίτιδα τοῦ ὀδόντος. 2ον) Τὴν ἀρθρίτιδα τῆς μεταξὺ ὀδόντος καὶ προσθίου τόξου ἄτλαντος ἀρθρώσεως καὶ 3ον) Τὸ χόρδωμα περιοχῆς τοῦ ὀδόντος.

Ἐπιδεικνύομεν τὴν περίπτωσιν 1ον) διὰ τὸ σπάνιον αὐτῆς καὶ 2ον ὡς διαγνωστικὸν πρόβλημα ἐὰν κανεὶς ἐκ τῶν κυρίων συναδέλφων εἶχε νὰ προσθέση τι ἀπὸ πλευρᾶς διαγνώσεως θὰ τοῦ ἤμην ὑπόχρεος. Ἐπίσης ἤθελα νὰ ἐρωτήσω ἐὰν μία ἐπέμβασις διὰ μέσου τοῦ φάρυγγος διὰ λόγους βιοψίας καὶ θεραπευτικοὺς θὰ ἦτο σκόπιμος καὶ δικαιολογημένη.

SUMMARY

PAN. SYMEONIDES : A non diagnosed lesion of the odondoid process of the C_2 vertebra.

A male aged 23 with a lesion of unknown origin of the odondoid process of the C_2 vertebra is presented. The differential diagnosis of the case is dicsussed. It seems most likely to be an osteitis of the process, but an arthritis of the joint between the odondoid process and anterior arch of the Atlns cannot be excluded. Chordoma of the region concerned is a third possibility.

Ι. ΚΑΡΑΔΗΜΑΣ, Γ. ΣΤΡΑΤΗΓΑΚΗΣ, Ι. ΦΙΛΙΠΠΑΣ: Περίπτωσις κατάγματος σησαμοειδοῦς τοῦ μεγάλου δακτύλου ποδὸς

Τὰ σησαμοειδῆ ὀστᾶ τῆς 1ης μεταταρσιοφαλαγγικῆς ἀρθρώσεως κατασκηνοῦν εἰς μίαν ἰνοχονδρώδη προσεκβολὴν τῆς κεφαλῆς τοῦ 1ου μεταταρσίου (θυλάκου) πελματιαίως. Ἡ ὡς ἄνω περιοχὴ ἐνισχύεται καὶ ὑπὸ τενοντίων καὶ συνδεσμικῶν δεσμίδων καὶ τοῦτο φαίνεται εὔλογον πρὸς προστασίαν καὶ ἰσχυροποίησιν τῆς ἐν λόγῳ περιοχῆς, ἡ ὁποία δέχεται τὸ βάρος τοῦ προσθίου ποδός. Παρὰ ταῦτα ἡ σημασία τῶν σησαμοειδῶν παραμένει σκοτεινὴ καίτοι ὑπό τινων ἐθεωρήθησαν ὡς σημεῖα ἐκφύσεως τενόντων καὶ συνδέσμων, διὰ

μετασχηματισμὸν κινήσεων καὶ διὰ προστασίαν τῆς ἀρθρώσεως. (Boroni, 1962).

Ἡ μὴ τραυματικὴ παθολογία τῶν ὀσταρίων αὐτῶν εἶναι σπανιωτάτη. Ἀναφέρονται περιπτώσεις συγγενοῦς κατατεμαχισμοῦ, ὀστεοχονδρίτιδος, ὀστεΐτιδος καὶ φυματιώσεως. Ὁμοίως περιγράφονται μεγάλαι ἀλλοιώσεις αὐτῶν ἐπὶ παραμορφωτικῆς ἀρθρίτιδος τοῦ ἄκρου ποδός, πλατυποδίας, προσθίου ποδὸς καὶ βλαισοῦ μεγάλου δακτύλου (Kinaldi καὶ Magistroni 1966).

Ἡ τραυματικὴ παθολογία των εἶναι ὁμοίως σπανιωτάτη: ὑπό τινων δὲ ἀμφισβητουμένη. Σήμερον (Redon) γίνεται παραδεκτὸν ὅτι τοιαύτη βλάβη ὑφίσταται, ἀλλὰ σπανίως. Εἰς τὴν ἡμετέραν Ὀρθοπεδικὴν Κλινικὴν τοῦ Γεν. Νοσ. Πειραιῶς, ἐπὶ 2.920 καταγμάτων τῆς τελευταίας τριετίας (1964—1966), μόνον μία τοιαύτη περίπτωσις ἀνευρέθη.

Ὁ μηχανισμὸς τοῦ κατάγματος δυνατὸν νὰ εἶναι ἐξ ἀμέσου πλήξεως (κάταγμα ἐκ συμπιέσεως) ἢ ἐξ ἐμμέσου (κάταγμα ἀποσπαστικόν).

Κατὰ τὸν πρῶτον τρόπον προσβάλλεται συχνότερον τὸ ἔσω σησαμοειδές, καθ' ὅσον εὑρίσκεται καθ' ὁλοκληρίαν τοποθετημένον κάτωθεν τοῦ 1ου μεταταρσίου, ἐνῷ τὸ ἔξω μόνον κατὰ τὸ ἥμισυ καὶ οὕτω δύναται νὰ διολισθήσῃ πλαγίως. Κατὰ τὸν δεύτερον τρόπον ἡ ἀπόσπασις γίνεται συνεπείᾳ συσπάσεως τῶν μικρῶν μυῶν ἐπὶ ἀκινητοποιημένης 1ης φάλαγγος τοῦ μεγάλου δακτύλου (Gaste 1963).

Κλινικῶς ὁ ἀσθενὴς παραπονεῖται δι' ἄλγος αὐτόματον καὶ τῇ πιέσει καὶ ἰδίᾳ κατὰ τὴν ἔκτασιν τοῦ δακτύλου. Οἴδημα καὶ ἐκχύμωσις δυνατὸν ὁμοίως νὰ παρατηρηθοῦν.

Ἡ διάγνωσις τίθεται ἀκτινολογικῶς. Ἀρκοῦν συνήθως ἡ ραχιοπελματιαία καὶ πλαγία ἀκτινογραφία. Σπανίως ἀπαιτοῦνται τοιαῦται εἰς θέσιν βλαισὴν ἢ ραιβὴν ἢ εἰδικαί τινες προβολαί. (Malter - Muller).

Διαφορικὴ διάγνωσις ἀπαιτεῖται ἀπὸ τὸν συγγενῆ τεμαχισμὸν ἢ διφυὲς ἢ τριφυὲς σησαμοειδές. (Watson - Jones, 1962).

Θεραπευτικῶς ἐφαρμόζεται κινημοποδικὸς περιπατητικὸς γύψινος ἐπίδεσμος ἐπὶ 15θήμερον καὶ εἶτα εἰδικὸν ὑπόδημα μετ' ἐσχάρας (ὑπόδημα ποδοσφαιριστῶν) ἢ ἀπαιτεῖται χειρουργικὴ ἀφαίρεσις αὐτῶν (Watson - Jones, 1962 καὶ Χατζηδάκης 1958).

Ὑπὸ ἄλλων Rinaldi καὶ Magistroni, (1966) συνιστᾶται ἀνάπαυσις ἐπὶ 8ήμερον καὶ ἀκολούθως προοδευτικὴ ἔγερσις καὶ βάδισις.

Προσφάτως ἐδημοσιεύθη ὑπὸ τοῦ Χ. Γιοβανίδη (1966) περίπτωσις ψευδαρθρώσεως τοῦ σησαμοειδοῦς.

Ἡμέτεραι περιπτώσεις

1. Ὁ Ι. Β. ἡλικίας 30 ἐτῶν προσῆλθε τὴν 26.3.66 εἰς τὰ ἰατρεῖα τῆς

ἡμετέρας Κλινικῆς παραπονούμενος δι' ἄλγος κατὰ τὴν πρώτην μεταταρσιοφαλαγγικὴν συνεπείᾳ πτώσεως ἐξ ἄλματος.

Κλινικῶς: Παρετηρήθη οἴδημα καὶ ἐκχύμωσις τῆς περιοχῆς, ἡ πλέον δὲ ὀδυνηρὰ κίνησις ἦτο ἡ ὑπερέκτασις.

Ἀκτινογραφικῶς: Ἀπεδείχθη κάταγμα τοῦ ἔσω σησαμοειδοῦς

Θεραπευτικῶς: Συνεστήθη ἀνάπαυσις ἐπὶ 8ήμερον, εἶτα προδευτικὴ ἔγερσις καὶ ἐργασία.

Μετὰ 30ήμερον ἐπανείδομεν τὸν ἀσθενῆ. Οὗτος ἀνέφερε σχεδὸν πλήρη ἐξαφάνισιν τοῦ ἄλγους. Κλινικῶς οὐδὲν ἀνεύρομεν.

2. Ὁ Κ. Σ. ἐτῶν 28, προσῆλθε τὴν 29.8.67 ἐκτάκτως εἰς τὴν Κλινικήν, συνεπείᾳ οἰδήματος καὶ ἐκχυμώσεως τοῦ μεγάλου δακτύλου τοῦ ἀριστεροῦ ποδὸς συνεπείᾳ πτώσεως βάρους.

Κλινικῶς: Ὁ ἀσθενὴς ἀδυνατεῖ νὰ ἐκτελέσῃ ὑπερέκτασιν.

Ἀκτ) κῶς: Κάταγμα τοῦ ἔσω σησαμοειδοῦς.

Συνεστήθη ἡ αὐτὴ ἀγωγὴ ὡς καὶ ἐπὶ τοῦ πρώτου ἀσθενοῦς. Μετὰ 35θήμερον ὅτε ἐπανείδομεν τὸν ἀσθενῆ, εἶχεν καλῶς δι' οὐδὲν αἰτιώμενος.

Περίληψις - Συμπεράσματα

Περιεγράφησαν σπάνια κατάγματα τοῦ ἔσω σησαμοειδοῦς τοῦ μεγάλου δακτύλου τοῦ ἄκρου ποδὸς συνεπείᾳ ἀμέσου πλήξεως ἐπὶ νέων ἀνδρῶν. Ἐπ' εὐκαιρίᾳ συνεζητήθη τὸ θέμα τῆς παθολογίας (τραυματικῆς καὶ μὴ) τῶν σησαμοειδῶν, ὁ μηχανισμὸς τῆς βλάβης, ἡ κλινικὴ εἰκὼν καὶ ἡ θεραπεία. Ὡς πρὸς τὴν τελευταίαν νομίζομεν ὅτι εἶναι προτιμωτέρα ἡ ἀνάπαυσις ἐπὶ 8ήμερον παρὰ ἡ ἐφαρμογὴ γυψίνων ἐπιδέσμων ἢ ἡ χειρουργικὴ ἐπέμβασις.

SUMMARY

Two Cases of Fracture of the Sesamoid Bone of the Hallux

by

J. KARADIMAS, G. STRATIGAKIS and J. FILIPPAS

Two cases of a fracture of the medical sesamoid of the hallux of two young men are described.

The pathology, etiology and treatment of this uncommon lesion is discussed

ΒΙΒΛΙΟΓΡΑΦΙΑ

ΒΑΤΟΠΟΥΛΟΣ Π. καὶ συν. (1966) : Ψευδάρθρωσις σησαμοειδοῦς 1ου δακτύλου ποδός. Ὀρ. Χρ. Ἀσ. Βούλας 16 (1-2), 46.

BORRONI M. (1962) : Sulle Fratture dei Sesamoidi del Pollice e dell'Alluse. Arch. Orthop. 75, 528.
CASTO F. (1963) : Le Lesioni dei Sesamoidi dell'alluse. Min. Orthop. 14, 8.
REDON : 'Αναφέρεται ὑπὸ Rinaldi & Magistroni.
RINALDI F. & MAGISTRONI A. (1966) : Considerajioni sulla Frattura dei Sesamoidi dell'alluse. Min. Orthop. 17, 125.
ΧΑΤΖΗΔΑΚΗΣ Κ. (1958) : 'Ορθοπεδικὴ Χειρουργικὴ καὶ Τραυματιολογία. 'Αθῆναι σελὶς 1469.
WATSON - JONES R. (1962) : Fractures and joint Injuries. 4th Ed. Edinburgh & London p.p. 905.

ΠΑΝ. ΣΥΜΕΩΝΙΔΗΣ: Κατάγματα σησαμοειδοῦς ἀντίχειρος καὶ μεγάλου δακτύλου ποδὸς

'Επ' εὐκαιρίᾳ τῆς ἐπιδείξεως τῶν κυρίων Ι. Καραδήμα, Γ. Στρατηγάκη καὶ Ι. Φίλιππα, ἐπιδεικνύομεν καὶ ἡμεῖς δύο περιπτώσεις καταγμάτων σησαμοειδοῦς.

'Η πρώτη περίπτωσις διαφέρει ἀπὸ τὰς δύο περιγραφείσας, διότι ἀφορᾷ τὸ σησαμοειδὲς τοῦ ἀντίχειρος, ἔνθα ἐν ἀντιθέσει πρὸς τὸ σησαμοειδὲς τοῦ μεγάλου δακτύλου τοῦ ποδὸς σπανίως συμβαίνουν κατάγματα τοῦ ὀστοῦ αὐτοῦ. Πλὴν τούτου τὸ γεγονὸς ὅτι δὲν περιεγράφησαν συγγενεῖς ἀνωμαλίαι εἰς τὸ σησαμοειδὲς τοῦ ἀντίχειρος δὲν ἀφήνει ἀμφιβολίας ὅτι ἐφ' ὅσον ὑπάρχει λύσις τῆς συνεχείας αὐτοῦ μετὰ τραυματισμὸν σημαίνει ὅτι εἶναι πράγματι κάταγμα, ἐνῷ εἰς τὴν περιοχὴν τῆς 1ης μεταταρσιοφαλαγγικῆς ἀρθρώσεως, τοιαύτη λύσις τῆς συνεχείας τοῦ σησαμοειδοῦς ἀνευρισκομένη μετὰ τραυματισμὸν εἶναι δυνατὸν πολλάκις νὰ ὀφείλεται εἰς συγγενῆ ἀνωμαλίαν αὐτοῦ (διφυὲς σησαμοειδές).

Πρόκειται περὶ ἄρρενος ἡλικίας 26 ἐτῶν ὁ ὁποῖος κατόπιν πτώσεως ἐπὶ τῆς ἄκρας χειρὸς μὲ τὸν ἀντίχειρα ἐν ὑπερεκτάσει, ἠσθάνθη ἔντονον ἄλγος εἰς τὴν περιοχὴν τῆς μετακαρποφαλαγγικῆς ἀρθρώσεως μὲ ἐπακόλουθον οἴδημα τοπικῶς καὶ δυσχέρειαν κατὰ τὰς κινήσεις.

Κλινικῶς ὑπῆρχε μεγάλη εὐαισθησία τῇ πιέσει εἰς τὴν παλαμιαίαν ἐπιφάνειαν τῆς ἀρθρώσεως καὶ περιορισμὸς τῶν κινήσεων τοῦ ἀντίχειρος, αἱ ὁποῖαι ἦσαν λίαν ἐπώδυνοι.

'Ακτ) κῶς (εἰκὼν 1) διεπιστώθη κάταγμα τοῦ σησαμοειδοῦς ὁρατὸν εἰς τὴν profil ἀκτινογραφίαν, ἐνῷ εἰς τὴν face, λόγῳ τῆς ἐπιπτώσεως τῆς σκιᾶς τῆς κεφαλῆς τοῦ 1ου μετακαρπίου ἡ λύσις δὲν ἦτο ὁρατή.

Θεραπευτικῶς προέβημεν εἰς ἀκινητοποίησιν τοῦ ἀντίχειρος ἐπὶ 15 ἡμέ-

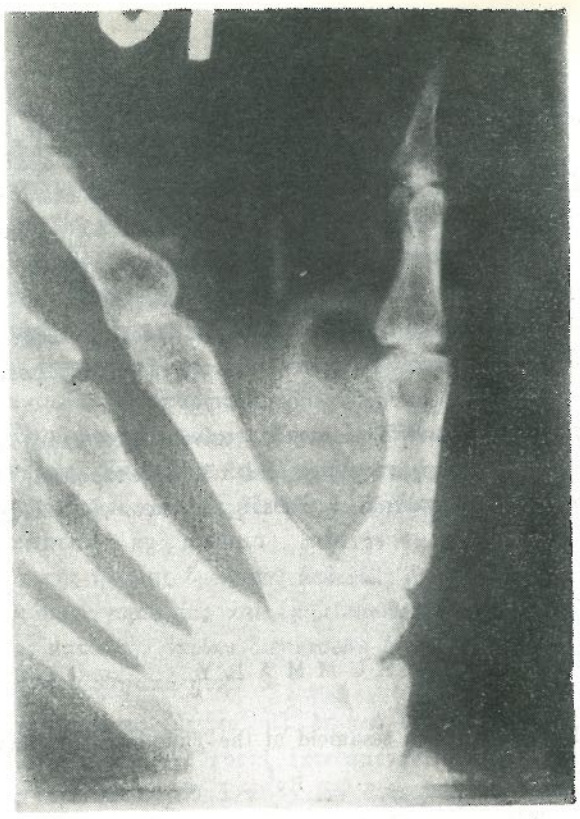

Εἰκὼν 1. Κάταγμα σησαμοειδοῦς κεφαλῆς 1ον μετακάρπιον.

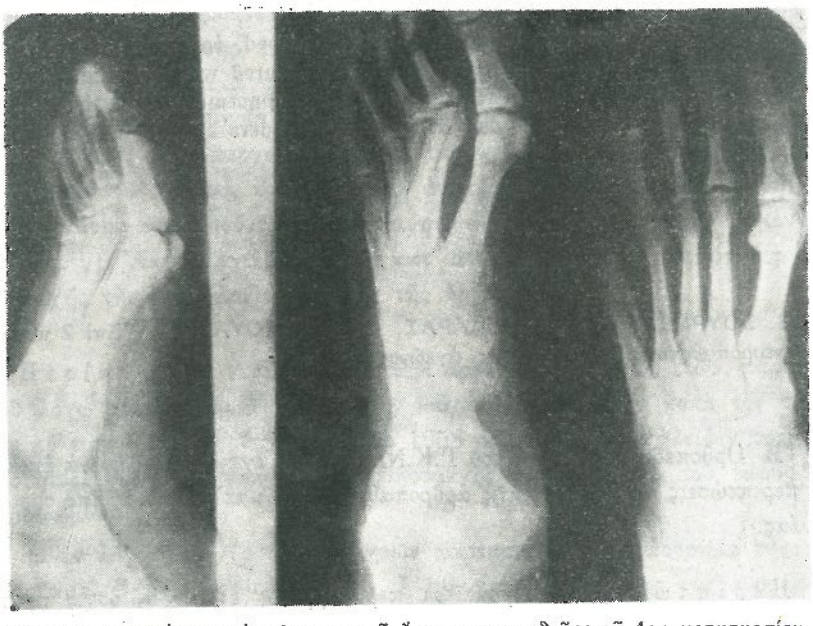

Εἰκὼν 2. Διακρίνεται τὸ κάταγμα τοῦ ἔσω σησαμοειδοῦς τοῦ 1ου μεταταρσίου ὡς καὶ τὸ κάταγμα τοῦ 5ου μεταταρσίου.

ρας διὰ ταινιῶν λευκοπλάστου μετὰ τὴν πάροδον τῶν ὁποίων ὁ ἀσθενὴς ἐξηκολούθη νὰ ἀλγῇ ἐλαφρότερον βεβαίως ἐπὶ μίαν εἰσέτι ἑβδομάδα.

Ἡ δευτέρα περίπτωσις ἀφορᾷ γυναῖκα ἡλικίας 28 ἐτῶν, ἡ ὁποία κατόπιν πτώσεως ἐκ χαμηλοῦ ὕψους ἤρχισεν αἰτιωμένη δι' ἄλγος κατὰ τὴν πελματιαίαν ἐπιφάνειαν τοῦ ἄκρου ποδὸς μὲ σημεῖα μεγαλυτέρας εὐαισθησίας τῇ πιέσει κατὰ τὴν κεφαλὴν τοῦ 5ου καὶ 1ου μεταταρσίων.

Ὁ γενόμενος ἀκτ)κὸς ἔλεγχος (εἰκὼν 2) ἔδειξε λοξὸν κάταγμα τοῦ αὐχένος τοῦ 5ου μεταταρσίου καὶ κάταγμα τοῦ ἔσω σησαμοειδοῦς τοῦ 1ου μεταταρσίου.

Θερ)κῶς ἐγένετο ἀκινητοποίησις διὰ ταινῶν λευκοπλάστου ἐπὶ 25 ἡμέρας, συνεστήθη δὲ ἀποφυγὴ στηρίξεως ἐπὶ τῶν μεταταρσίων. Ὀλίγας ἡμέρας μετὰ τὴν ἀφαίρεσιν τῶν ταινιῶν ἡ ἀσθενὴς ἠδύνατο νὰ βαδίζῃ ἱκανοποιητικῶς.

SUMMARY

Fractures of the sesamoid of the Thumb and Hallux

By

PAN. SYMEONIDES

Two cases of fractures of sesamoids are described. In the first case the sesamoid of the head of the 1st metacarpal was fractured white in the second one the medial sesamoid of the great toe. Congenital abnormalities of the sesamoid of the great toe must be excluded before one considers a lysis of this bone as a fracture.

Β. ΣΟΥΡΜΕΛΗΣ, Χ. ΣΙΑΠΚΑΡΑΣ, Σ. ΒΟΥΤΖΟΥΛΙΑΣ : Ἐπὶ 2 περιπτώσεων νευροπαθητικῆς ἀρθροπαθείας ἀγκῶνος.

Ἡ Ὀρθοπεδικὴ Κλινικὴ τοῦ Γ.Κ.Ν. Ἀθηνῶν ἔχει τὴν τιμὴν νὰ ἐπιδείξῃ δύο περιπτώσεις νευροπαθητικῆς ἀρθροπαθείας τῆς κατ' ἀγκῶνα, ἐπὶ συριγγομυελίας.

Περίπτωσις 1. Πρόκειται περὶ ἄρρενος ἐτῶν 33, ὅστις προσῆλ-

θεν εἰς τὸν ἰατρὸν αἰτιώμενος διόγκωσιν τοῦ ἀριστεροῦ ἀγκῶνος μετὰ τραυματισμόν. Ἡ διόγκωσις ἦτο ὁμαλή, ἄνευ σημείων φλεγμονῆς καὶ χωρὶς νὰ ἐπηρεάζῃ τὰς κινήσεις τῆς ἀρθρώσεως αἱ ὁποῖαι ἦσαν ἐλεύθεραι καὶ ἀνώδυνοι. Ἀκτινογραφικὸς ἔλεγχος εἰς δύο ἐπίπεδα οὐδὲν τὸ σαφὲς ἔδειξεν, δι' ὃ καὶ ὁ ἀσθενὴς ὑπεβλήθη εἰς ἁπλῆν συντηρητικὴν ἀγωγήν.

Μετὰ 1 μῆνα ἐπανῆλθε δι' ἐξέτασιν διὰ τὰ αὐτὰ ἐνοχλήματα, ἐνῷ παρετηρεῖτο περαιτέρω αὔξησις τῆς διογκώσεως τοῦ ἀγκῶνος. Ἀκτινολογικῶς παρετηρήθησαν ὀστεοπαραγικαὶ ἀλλοιώσεις ἀντιστοίχως πρὸς τὴν κάτω ἐπίφυσιν τοῦ βραχιονίου, ἡ ὕπαρξις δὲ διωγκωμένου μασχαλιαίου λεμφαδένος συνέβαλεν εἰς τὴν διάγνωσιν τοῦ σαρκώματος. Ἐγένετο βιοψία τοῦ ἀδένος, ἥτις καὶ ἀπέβη ἀρνητική. Κλιθέντες ἀπεκλείσαμεν τὴν ὕπαρξιν σαρκώματος λόγῳ τοῦ ἀνωδύνου τῆς ἀρθρόσεως, ἐκ δὲ τῆς ἀκτινολογικῆς εἰκόνος ἐτέθη ἡ διάγνωσις νευροπαθητικῆς ἀρθροπαθείας, πιθανὸν ἐκ tabes λόγῳ τῆς μεγάλης συχνότητος. Ἐκ τῆς ἡλικίας ὅμως τοῦ ἀσθενοῦς ἀπεκλείσθη καὶ ἡ tabes, διαγνωσθείσης τῆς συριγγομυελίας καὶ ἐπιβεβαιωθείσης διὰ προχείρου νευρολογικῆς ἐξετάσεως κατὰ τὴν ὁποίαν διεπιστώθη ὁ χαρακτηρισμὸς συριγγομυελικὸς διχασμὸς τῆς αἰσθητικότητος.

Λεπτομερὴς ἐξέτασις ἔδειξεν: α) ἐκ τοῦ ἱστορικοῦ, ὅτι ὁ ἀσθενὴς πρὸ ἑνὸς καὶ ἡμίσεος ἔτους εἶχεν ὑποστῆ ἐκτεταμένον ἔγκαυμα κατὰ τὴν ἐκτατικὴν ἐπιφάνειαν τοῦ ἀριστεροῦ ἀντιβραχίου ἄνευ πόνου, ἔκτοτε δὲ ἀναφέρει ἐγκαύματα εἰς τοὺς δακτύλους τῆς ἀριστερᾶς χειρὸς τὰ ὁποῖα ἦσαν ἀνώδυνα καὶ τὰ ὁποῖα ἀντελαμβάνετο διὰ τῆς ὁράσεως. β) Π.Τ.Κ. διόγκωσις ὁμαλὴ ἄνευ σημείων φλεγμονῆς, ἐνῷ αἱ κινήσεις τῆς ἀρθρώσεως εἶναι ἀνώδυνοι. Τὰ τενόντια ἀντανακλαστικὰ τοῦ ἀριστεροῦ ἄκρου σχεδὸν κατηργημένα. Διαπιστοῦται μεγάλη ὑπαισθησία μέχρις ἀναισθησίας ὡς πρὸς τὸ θερμόν, τὸ ψυχρὸν καὶ τὸν πόνον, ἐνῷ ὑπάρχει ἡ ἀφὴ εἰς τὴν περιοχὴν τῶν αὐχενικῶν ριζοτομίων, πλὴν τοῦ πρώτου, καὶ τῶν ἑπτὰ ἀνωτέρων θωρακικῶν. Κατὰ τὴν περιοχὴν ταύτην διαπιστοῦνται ἀγγειοκινητικαὶ διαταραχαὶ μετὰ νιγμὸν διὰ καρφίδος. γ) Ἀκτινολογικῶς ἐκ τῆς κατ' ἀγκῶνι μεγάλη ὀστεοφύτωσις μετὰ διαταραχῆς τῆς ὅλης ἀρχιτεκτονικῆς τῆς ἀρθρώσεως.

Περίπτωσις 2. Πρόκειται περὶ ἄρρενος ἡλικίας 42 ἐτῶν, παραπληγικοῦ λόγῳ τραυματισμοῦ του εἰς τὴν σπονδυλικὴν στήλην κατὰ τὸν τελευταῖον πόλεμον καὶ ὁ ὁποῖος ὑπέστη τῷ 1958 ριζοτομὴν δι' ἐξάλειψιν τῆς σπαστικότητος, τῆς παραπληγίας γεννηθησομένης χαλαρᾶς ἀπὸ τοῦ ὕψους τοῦ Θ₈ ριζοτομίου.

Ὁ ἐν λόγῳ ἀσθενὴς ἀπὸ 3 μηνῶν παρεπονεῖτο δι' ἐξάρθρημα τῆς ἀριστερᾶς κατ' ἀγκῶνι μετὰ παθητικὰς ἢ ἐνεργητικὰς κινήσεις τῆς ἀρθρώσεως

καὶ τὸ ὁποῖον ἀνέτασσε διὰ τῆς ἑτέρας χειρός. Ἡ ὕπαρξις ἀνωδύνου ἐξαρθρήματος ὡδήγησεν ἡμᾶς εἰς τὴν διάγνωσιν νευροπαθητικῆς ἀρθροπαθείας, ὁ δὲ συριγγομυελικὸς διχασμὸς τῆς αἰσθητικότητος ἐπεβεβαίωσε τὴν διάγνωσιν.

Λεπτομερὴς ἐξέτασις: α) Ἐκ τοῦ ἱστορικοῦ, ὁ ἀσθενὴς ἀναφέρει καυσαλγίας κατὰ τὸν ἀριστερὸν ἀντιβράχιον μὲ διαταραχὰς τῆς αἰσθητικότητος τοῦ θερμοῦ - ψυχροῦ καὶ ἀτροφίαν τῶν μυῶν τοῦ θέναρος. Ἐπίσης ἐγκαύματα κατὰ τοὺς δακτύλους ἄνευ πόνου. β) Π.Τ.Κ., ἔκδηλος ἀτροφία τῶν μυῶν τῆς ἄκρας χειρὸς καὶ τοῦ ἀντιβραχίου. Ἐξάλειψις τῶν τενοντίων ἀνταγακλάσεων τοῦ ἄνω ἄκρου. Ἐπίσης δυσαρθρία καὶ δυσκαμψία. Κατάργησις τῆς αἰσθήσεως τοῦ ἄλγους, τοῦ θερμοῦ καὶ τοῦ ψυχροῦ καθ' ὅλον τὸ ἄνω ἄκρον καὶ τὴν περιοχὴν διανομῆς τοῦ τριδύμου (ἤτοι τὸν λαιμὸν καὶ τὴν κεφαλήν). γ) Ἀκτινολογικῶς τυπικὴ εἰκὼν charcot ἀρθροπαθείας.

Γενικῶς αἱ νευροπαθητικαὶ ἀρθροπάθειαι γνωσταὶ ὡς charcot — ἀρθροπάθειαι, εἶναι σπάνιοι παρατηρούμεναι ἐπὶ tabes, συριγγομυελίας, διαβήτου, παραπληγίας κ.λ.π. Μεγαλυτέραν συχνότητα παρουσιάζει ἡ συριγγομυελία, 20—30%, ἐνῷ ἡ tabes μόνον 5—10%. Λόγῳ ὅμως τῆς μεγάλης συχνότητος τῆς tabes τὰ 90% τῶν charcot - ἀρθροπαθειῶν ὀφείλονται εἰς αὐτὴν καὶ τὰ ὑπόλοιπα εἰς συριγγομυελίαν, διαβήτην κ.λ.π. μὲ πρώτην εἰς συχνότητα τὴν συριγγομυελίαν.

Ἐπὶ συριγγομυελίας πρώτη εἰς συχνότητα εἶναι ἡ κατ' ὦμον ἄρθρωσις μὲ ἀλλοιώσεις ἀτροφικοῦ τύπου καὶ εἰκόνα πλήρους ἀφαλατώσεως τοῦ ὀστοῦ μέχρι ἐξαλείψεως τῆς κεφαλῆς τοῦ βραχιονίου καὶ περιαρθρικὴν ὀγκώδη ἀσβεστοποίησιν.

Δευτέρα εἰς συχνότητα εἶναι ἡ ἐντόπισις εἰς τὴν ἄρθρωσιν τοῦ ἀγκῶνος, εἰς τὴν ὁποίαν ἀπαντᾶται συνήθως ὁ ὑπερτροφικὸς τύπος χαρακτηριζόμενος ὑπὸ ὀστεοπαραγωγικοῦ , περιαρθρικῆς ἀσβεστοποιήσεως καὶ ὀστεοποιήσεως ἡ ὁποία δυνατὸν νὰ ἐμποδίση τὴν μηχανικὴν λειτουργίαν τῆς ἀρθρώσεως παρὰ τὸ ἀνώδυνον ταύτης, ἐνῷ συνυπάρχουν ὀστεολυτικαὶ ἐξεργασίαι τῶν ὀστῶν μὲ ἀποτέλεσμα ἐμφάνισιν ἐξαρθρωμάτων

Δὲν ἀποκλείονται καὶ ἐντοπίσεις εἰς τὰς μικρὰς ἀρθρώσεις τῶν δακτύλων, μεμονομέναι ἢ μή.

Ἐπὶ τῆς ἐπιδείξεως ἡ ἐντόπισις ὀφείλεται εἰς συχνοὺς μικροτραυματισμοὺς τῆς κατ' ἀγκῶνι, εἰς μὲν τὸν πρῶτον τῶν ἀσθενῶν λόγῳ τῆς φύσεως τῆς ἐργασίας του ὡς κεραποποιοῦ, εἰς δὲ τὸν δεύτερον λόγῳ ὑπερχρησιμοποιήσεως τοῦ ἀγκῶνος ὡς σημείου στηρίξεως.

Ὁ δεύτερος τῶν ἀσθενῶν ἤδη νοσηλεύεται εἰς ἀκτινοθεραπευτικὸν κέντρον, ὅπου ἐξεφράσθησαν ἀμφιβολίαι ὡς πρὸς τὴν αἰτιολογίαν τῆς ἀρθροπα-

θείας. Ἡμεῖς νομίζομεν ὅτι μόνο ἡ συριγγομυελία δημιουργεῖ διχασμὸν τῆς αἰσθητικότητος, μὲ ἐξαφάνισιν τοῦ ἄλγους, τοῦ θερμοῦ καὶ τοῦ ψυχροῦ, ἐνῷ παραμένη ἡ ἀφή.

SUMMARY

V. SOURMELIS, CH. SIAPCARAS, S. VOUZOULIAS: Report of two cases of neuropathic joints.

ΣΥΝΕΔΡΙΑ 29ης ΝΟΕΜΒΡΙΟΥ 1967

ΑΝΑΚΟΙΝΩΣΕΙΣ

Α. ΓΙΑΝΝΙΚΑΣ, Γ. ΧΑΡΤΟΦΥΛΑΚΙΔΗΣ, Κ. ΣΤΑΜΟΣ: Ἀποκατάστασις συλληπτικῆς λειτουργίας ἄκρας χειρὸς ἐπὶ ὑψηλῆς διατομῆς μέσου καὶ ὠλενίου νεύρου, (μετὰ κινηματογραφικῆς προβολῆς).

Ἡ συλληπτικὴ λειτουργία τῆς χειρός, ἐπὶ ἀκεραίου μυϊκοῦ ὑποστρώματος, ἐξαρτᾶται κυρίως ἐκ τῆς λειτουργίας τοῦ μέσου καὶ τοῦ ὠλενίου νεύρου. Φυσιολογικῶς, ἡ ἄκρα χεὶρ συλλαμβάνει ἁδρὰ ἀντικείμενα, διὰ τῶν μυῶν τῶν νευρουμένων ὑπὸ τοῦ μέσου νεύρου, ἐνῷ διὰ τοῦ ὠλενίου συλλαμβάνει μικρὰ ἀντικείμενα.

Ἐπὶ ὑψηλῆς διατομῆς τοῦ μέσου καὶ ὠλενίου νεύρου ἄνωθεν τοῦ ἀγκῶνος, ἡ συλληπτικὴ ἱκανότης τῆς χειρὸς εἶναι ἀνύπαρκτος, πιθανὸν δὲ νὰ ὑφίσταται εἰς μικρὸν βαθμὸν διὰ τῆς δράσεως τῶν ἐκτεινόντων μυῶν, ὅτε προκαλεῖται κάμψις τῶν δακτύλων, ὀφειλομένη εἰς βράχυνσιν τῶν καμπτήρων, ἐπὶ ἐκτάσεως τῶν δακτύλων. Ἡ συλληπτικὴ αὐτὴ ἱκανότης εἶναι περιωρισμένης ἀξίας καὶ ἐπιτυγχάνεται σύλληψις μικρῶν ἀντικειμένων μετ᾽ ἐλαχίστης δυνάμεως.

Πλὴν τῆς συλληπτικῆς λειτουργίας τῆς ἄκρας χειρός, καταργεῖται καὶ τὸ λειτουργικὸν τμῆμα τῆς ἀφῆς εἰς ὅλον τὸ πλάτος τῆς παλάμης.

Ἐπὶ ὑπάρξεως ἁπλῆς διατομῆς, ἡ ἀκολουθητέα θεραπευτικὴ ἀγωγή, ἐπὶ προσφάτου κακώσεως, εἶναι ἡ ἀποκάλυψις τῶν νευρικῶν στελεχῶν, ἡ ἀναγνώρισις κεντρικοῦ καὶ περιφερικοῦ ἄκρου καὶ ἡ συμπλησίασις αὐτῶν εἰς πρῶτον χρόνον, ἢ ἄμεσος νευρορραφή, ἀναλόγως τοῦ τρόπου διατομῆς, τῆς πείρας τοῦ χειρουργοῦ, τῆς ὥρας προσελεύσεως κλπ.

Διὰ τῆς νευρορραφῆς, ἀνεμένομεν κυρίως τὴν ἀποκατάστασιν τῆς κινητικῆς λειτουργίας, ἐνῷ ἡ ἀποκατάστασις τῆς ἀφῆς ἐπέρχεται βραδύτερον, εἶναι δὲ πλέον πρωτόγονος καὶ προστατευτική.

Ἡ ἐπάνοδος τῆς κινητικῆς λειτουργίας εἶναι δυνατὸν νὰ ὑπολογισθῇ χρο-

νικῶς, ἐπὶ ὁμαλῶν κυρίως, διὰ τεμνόντων ὀργάνων νευροτομῶν, ἐνῷ ἐπὶ ἀποσπαστικῶν ἢ θλαστικῶν νευροτομῶν εἶναι πλέον δύσκολος ἢ ἀμφίβολος.

Ἡ νευρορραφὴ δέον ὅπως ἐπιχειρῆται τὸ ταχύτερον δυνατόν, ἀκόμη καὶ κατὰ τὴν συρραφὴν τοῦ τραύματος, ἰδίως ἐπὶ ὑψηλῶν διατομῶν.

Ἐπὶ παλαιῶν διατομῶν, ἰδίως μετὰ τὴν πάροδον ἑξαμήνου, ἡ νευρορραφὴ εἶναι ἀμφίβολον ἐὰν πρόκειται ν' ἀποδώσῃ ἀποκατάστασιν τῆς κινητικῆς λειτουργίας, διότι, πλὴν τῆς προωθήσεως τοῦ νεύρου περιφερικῶς, ὑπεισέρχεται ὁ παράγων τῆς μυϊκῆς ἀτροφίας καὶ ἐκφυλίσεως τῶν κινητικῶν πλακῶν.

Ἐπὶ ὑπάρξεως ὅμως ἀκεραίου κερκιδικοῦ νεύρου καὶ φυσιολογικῶν μυῶν νευρουμένων ὑπ' αὐτοῦ, εἶναι δυνατὸν νὰ ἐπιχειρήσωμεν ἀποκατάστασιν τῆς συλληπτικῆς λειτουργίας τῆς χειρὸς διὰ μεταθέσεως μυῶν. Οὕτω, εἶναι δυνατὸν νὰ χρησιμοποιήσωμεν: 1) τὸν μακρὸν κερκιδικὸν ἐκτείνοντα τὸν καρπὸν πρὸς ἀποκατάστασιν τῆς κάμψεως τῶν δακτύλων καὶ τοῦ ἀντίχειρος. 2) Τὸν βραχιονοκερκιδικὸν πρὸς ἀποκατάστασιν τῆς κάμψεως τοῦ καρποῦ, χωρὶς νὰ προβῶμεν εἰς τὴν ἀναπηρικὴν ἀρθρόδεσιν τοῦ καρποῦ.

Ἐπὶ πλέον, εἶναι δυνατὸν ν' ἀποκαταστήσωμεν καὶ τὴν λειτουργίαν τοῦ ὠλενίου νεύρου, πρὸς εὐθειασμὸν τῶν τελικῶν φαλάγγων. Τοῦτο ἐπιτελεῖται διὰ τῶν ἰδίων ἐκτεινόντων τοῦ δείκτου καὶ τοῦ μικροῦ δακτύλου, οἱ ὁποῖοι, μεταφερόμενοι κάτωθεν τοῦ ἐγκαρσίου συνδέσμου τῶν κεφαλῶν τῶν μετακαρπίων καὶ διεμβαλλόμενοι ἐντὸς τῶν τενόντων τῶν μεσοστέων, ἀποκαθιστοῦν τὴν δρᾶσιν τούτων.

Τὸ ἡμέτερον περιστατικὸν ἀφορᾷ εἰς νέον ἡλικίας 32 ἐτῶν, ὁ ὁποῖος, ἓν καὶ ἥμισυ ἔτος πρὸ τῆς εἰσαγωγῆς του, ἐτραυματίσθη εἰς αὐτοκινητικὸν δυστύχημα. Κατ' αὐτό, ὑπέστη ἐγκάρσιον θλαστικὸν τραῦμα δι' ὑάλου εἰς τὴν μεσότητα τῆς ἔσω ἐπιφανείας τοῦ βραχίονος μὲ διατομὴν τῶν νεύρων μέσου, ὠλενίου καὶ ἔσω δερματικοῦ τοῦ πήχεως, βραχιονίου ἀρτηρίας καὶ φλεβός.

Παρεσχέθησαν αἱ πρῶται βοήθειαι εἰς νοσοκομεῖον Πειραιῶς, ὅπου συνερράφη μόνον τὸ τραῦμα. Μετὰ τρίμηνον, εἰσήχθη εἰς Νοσοκομεῖον Ἀθηνῶν, ἔνθα ὑπέστη νευρορραφήν, ἥτις οὐδὲν ἀπέδωσεν. Μετὰ πάροδον ἔτους, προσέρχεται πρὸς ἡμᾶς μὲ τὴν κατωτέρω κλινικὴν εἰκόνα:

Κινήσεις ἀριστεροῦ ὤμου καὶ ἀγκῶνος κατὰ φύσιν, ὡς καὶ ἡ μυϊκὴ ἰσχύς.

Ἀτροφία τῶν καμπτήρων μυῶν τῆς προσθιοεσωτερικῆς ἐπιφανείας τοῦ ἀντιβραχίου.

Ἀτροφία θέναρος καὶ ὀπισθέναρος.

Αἰσθητικότης εἰς διανομὴν μέσου καὶ ὠλενίου νεύρου ἐλλείπει. Εἰς διανομὴν τοῦ κερκιδικοῦ νεύρου φυσιολογική.

Κινήσεις καρποῦ :

Ἔκτασις φυσιολογικὴ μὲ φυσιολογικὴν μυϊκὴν ἰσχύν. Ἔκτασις δακτύλων

φυσιολογικὴ ὡς πρὸς τὴν πρώτην φάλαγγα. Ἀνύπαρκτος εἰς τὴν δευτέραν καὶ τρίτην φάλαγγα.

Ἔντονον tinnel εἰς τὴν ἐγχειρητικὴν οὐλὴν τοῦ βραχίονος.

Δὲν διαπιστοῦνται σφίγξεις κερκιδικῆς καὶ ὠλενίου ἀρτηρίας. Ἀγγείωσις ὅμως ἄκρου καλή.

Ἐγχείρησις 1η :

Ἀποκάλυψις τῆς παλαιᾶς νευρορραφῆς εἰς τὸν βραχίονα, πρὸς διερεύνησιν τοῦ σημείου tinnel.

Εὑρήματα :

1ον.— Τὸ κεντρικὸν τοῦ μέσου νεύρου εὑρίσκεται ἐν ἀναστομώσει μετὰ τοῦ περιφερικοῦ τῆς βραχιονίου ἀρτηρίας. Τὸ περιφερικὸν τοῦ μέσου εὑρίσκεται ἐλεύθερον μὲ εὐμέγεθες γλοίωμα εἰς τὸ ἄκρον αὐτοῦ.

2ον.— Τὸ κεντρικὸν τοῦ ἔσω δερματικοῦ νεύρου τοῦ πήχεως ἔχει ἀναστομωθῆ μετὰ τοῦ περιφερικοῦ τμήματος τοῦ ὠλενίου νεύρου, οὗτινος τὸ κεντρικὸν εὑρίσκεται ἐλεύθερον, μὲ εὐμέγεθες νεύρωμα ἐξ ἀκρωτηριασμοῦ.

3ον.— Τὸ κεντρικὸν ἄκρον τῆς βραχιονίου ἀρτηρίας ἀνευρίσκεται ἀπολινωμένον καὶ σφύζον.

4ον.— Τὸ περιφερικὸν ἄκρον τοῦ ἔσω δερματικοῦ νεύρου τοῦ πήχεως ἀνευρίσκεται ἐλεύθερον μὲ εὐμέγεθες γλοίωμα.

Ἐγχείρησις :

Μετὰ τὴν νεαροποίησιν τῶν νευρικῶν κολοβωμάτων, διαπιστοῦται χάσμα μήκους 10 ἑκ. εἰς τὸ μέσον καὶ ὠλένιον νεῦρον. Λόγῳ τῆς τοιαύτης καταστάσεως, ἐγκαταλείπεται ἡ ἰδέα τῆς τελικοτελικῆς ἀναστομώσεως αὐτῶν. Ἀποφασίζεται μόνον ἡ γεφύρωσις τοῦ χάσματος τοῦ μέσου νεύρου διὰ τυχὸν ποσοστιαίαν ἀποκατάστασιν τῆς αἰσθητικότητος μόνον. Σύγκλεισις τραύματος. Ἐπούλωσις κατὰ πρῶτον σκοπόν.

Ἐγχείρησις 2α:

Λόγῳ τοῦ ὁριστικοῦ ἀποκλεισμοῦ τῆς ἀποκαταστάσεως τῆς συλληπτικῆς λειτουργίας τῆς χειρὸς διὰ νευροραφῆς, ἀποφασίζεται ἡ διὰ τενοντομεταφορᾶς ὑποκατάστασις τῶν καμπτήρων μυῶν.

Διὰ δίκην S τομῆς, ἀποκαλύπτεται τὸ πρόσθιον τμῆμα τοῦ ἀντιβραχίου.

Διαπιστοῦται ὠχρότης τῶν καμπτήρων μυῶν καὶ λαμβάνεται τεμάχιον δι' ἱστολογικὴν ἐξέτασιν.

Δι' ἑτέρας τομῆς εἰς τὴν ράχιν τῆς βάσεως τοῦ δευτέρου μετακαρπίου, ἀποκαλύπτεται ὁ τένων τοῦ μακροῦ κερκιδικοῦ ἐκτείνοντος τὸν καρπόν. Τομὴ τούτου ἐκ τῆς καταφύσεώς του καὶ ἀπελευθέρωσις τούτου, μέχρι τῆς μεσότητος τοῦ πήχεως.

Ὁ τένων φέρεται ἐν συνεχείᾳ κάτωθεν τοῦ ἐπιπολῆς κερκιδικοῦ νεύρου, τοῦ κερκιδικοῦ καμπτῆρος τοῦ καρποῦ, τοῦ ἐπιπολῆς κοινοῦ καμπτῆρος, τοῦ

μέσου νεύρου καὶ διεκβάλλεται διὰ τῶν τενόντων τοῦ μακροῦ καμπτῆρος τοῦ ἀντίχειρος καὶ τοῦ ἐν τῷ βάθει κοινοῦ καμπτῆρος τῶν δακτύλων, μὲ ὡρισμένην τάσιν καὶ σταθεροποιεῖται διὰ συρματίνων ραφῶν.

Ἐν συνεχείᾳ ἐκτελεῖται παρασκευή, ἀποκόλλησις τοῦ τένοντος τοῦ βραχιονοκερκιδικοῦ καὶ ἀπελευθέρωσίς του μέχρι τῆς μεσότητός του, ἀλλαγὴ πορείας αὐτοῦ καὶ διεκβολὴ διὰ τοῦ τένοντος τοῦ κερκιδικοῦ καμπτῆρος τοῦ καρποῦ. Συγκράτησις διὰ συρματίνων ραμάτων. Συρραφὴ τραύματος, ἐπούλωσις τούτου κατὰ πρῶτον σκοπόν. Φυσιοθεραπεία.

Ἐγχείρησις 3η :

Μετὰ τὴν ἀποκατάστασιν τῆς συλληπτικῆς λειτουργίας, ἀποφασίζεται ἡ ἀποκατάστασις τῶν μεσοστέων μυῶν.

Διὰ μικρῶν τομῶν εἰς τὴν ραχιαίαν ἐπιφάνειαν τῆς δευτέρας καὶ πέμπτης Μ.Κ.Φ. ἀρθρώσεως, ἀποκάλυψις τῶν ἰδίων ἐκτεινόντων τοῦ δείκτου καὶ μικροῦ δακτύλου. Τομὴ τούτων εἰς τὸ ὕψος τῆς Μ.Κ.Φ. καὶ μεταφορὰ αὐτῶν εἰς τὸ ὕψος τοῦ καρποῦ. Τομαὶ εἰς τὸ πλάγιον τῶν προσκειμένων ἐπιφανειῶν τοῦ δείκτου - μέσου καὶ παραμέσου - μικροῦ. Ἐπιμήκης διαίρεσις τῶν τενόντων, οἵτινες φέρονται ἐν συνεχείᾳ ἀπὸ τῆς ράχεως τοῦ καρποῦ διὰ τῶν μεσοστέων μυῶν, κάτωθεν τοῦ ἐγκαρσίου συνδέσμου τῶν κεφαλῶν τῶν μετακαρπίων καὶ προσηλοῦνται εἰς τὸν τένοντα τῶν μεσοστέων ὑπὸ κατάλληλον τάσιν διὰ συρματίνων ραφῶν.

Συρραφὴ τραυμάτων. Ἐπούλωσις τραυμάτων κατὰ πρῶτον σκοπόν. Φυσιοθεραπεία.

Κατάστασις χειρός, δέκα μῆνας μετὰ τὴν τελευταίαν ἐγχείρησιν, ἐμφανίζεται ἱκανοποιητική. Ἡ ἰσχὺς τῆς συλλήψεως εἶναι ἀρίστη, πλὴν ὅμως ὁ εὐθειασμὸς τῶν δακτύλων ὑπολείπεται.

SUMMARY

A. GIANNICAS. G. HARTOPHYLAKIDES and K. STAMOS : Restoration of the function of the hand after a high severance of the median and ulnar at a high level.

Β. ΣΟΥΡΜΕΛΗΣ, Γ. ΒΕΝΙΕΡΗΣ, Σ. ΒΟΥΖΟΥΛΙΑΣ: Ὀστεομαλακία.

(Δὲν κατετέθη χειρόγραφον)

Γ. ΜΕΤΑΞΑΣ, Σ. ΑΘΑΝΑΣΙΑΔΗΣ, Χ. ΤΣΙΚΛΑΚΟΣ: Ἐπίδειξις περιπτώσεως νευροτροφικοῦ ἕλκους ἀριστ. πτέρνης, ἰαθέντος κατόπιν ἀφαιρέσεως τοῦ O_5—I_1 μεσοσπονδυλίου δίσκου, μετὰ πεταλεκτομήν.

Ἡ ἀσθενὴς Χ. Κ., οἰκοκυρά, ἡλικίας 47 ἐτῶν, εἰσήχθη εἰς τὴν ὑπὸ τὴν διεύθυνσιν τοῦ Καθηγητοῦ Χ. Τοὺλ Β' Χειρουργικὴν Κλινικὴν τοῦ Πανεπιστημίου Ἀθηνῶν τὴν 22.9.67, διὰ διατιτραῖνον ἕλκος τῆς ἀριστερᾶς πτέρνης, χρονολογούμενον ἀπὸ ἔτους.

Τὸ ἱστορικὸν τῆς ἐν λόγῳ ἀσθενοῦς, τῆς ὁποίας τὸ κληρονομικὸν καὶ ἀτομικὸν ἀναμνηστικὸν εἶναι ἐλεύθερα, ἔχει ἐν λεπτομερείᾳ ὡς ἑξῆς:

Ἀπὸ 15ετίας περίπου αὕτη ἠσθάνετο χαμηλὴν ὀσφυαλγίαν μετρίας ἐντάσεως, συνεχῆ κι' ἄνευ παροξύνσεων, ἀνακουφιζομένην δι' ἀναλγητικῶν δισκίων ἀποδιδομένην δὲ εἰς ἐκφυλιστικὴν σπονδυλοαρθροπάθειαν. Τ' ἀνωτέρω συνεχίσθησαν ἔκτοτε, πρὸ 3ετίας δὲ προσετέθησαν νυγμώδη ἄλγη καὶ αἱμωδία κατ' ἀμφοτέρας τὰς κνήμας καὶ τοὺς ἄκρους πόδας, τὰ ὁποῖα ἠκολούθησεν ἀτροφία τῶν μυῶν ἀμφοτέρων τῶν κνημῶν.

Μετὰ 2ετίαν ἀπὸ τῆς ἐμφανίσεως τῶν προηγουμένων συμπτωμάτων παρουσιάσθη ἕλκος κατὰ τὴν ἀριστερὰν πτέρνην, βαθμιαίως μεγεθυνόμενον εἰς ἔκτασιν καὶ βάθος, λαβὸν τελικῶς τὸ μέγεθος δεκαδράχμου, ἐπώδυνον δὲ μὴ ἔχον τάσιν ἐπουλώσεως παρὰ τὴν χρῆσιν διαφόρων ἀλοιφῶν (ἀντιβιωτικῶν κ. ἄ.).

Ὀλίγον μετὰ τὴν ἐκδήλωσιν τοῦ ἕλκους τούτου παρετηρήθη οἴδημα τοῦ ἀριστεροῦ ἄκρου ποδὸς καὶ κνήμης, χωρὶς ν' ἀναφέρωνται ὀξέα φλεγμονώδη φαινόμενα ἐξ αὐτοῦ κατὰ τὸ διάστημα τοῦτο.

Ἐκ τῆς ἀντικειμενικῆς ἐξετάσεως διαπιστοῦται ἡ ὕπαρξις ἕλκους κατὰ τὴν ἀριστερὰν πτέρναν, ἐπώδυνον, διαμέτρου 4 cm καὶ βάθους 2,5 cm, μὲ ὑπεσκαμμένα χείλη καὶ πυθμένα, καλυπτόμενον ὑπὸ ὠχρῶν, ἀτόνων σαρκίων. Κοιλοποδία ἀμφοτεροπλεύρως (χρονολογουμένη ἀπὸ μικρᾶς ἡλικίας, κατὰ τὰς διηγήσεις τῆς ἰδίας). Ὁ ἄκρος ποῦς καὶ ἡ κνήμη ἀριστερὰ παρουσιάζουν οἴδημα πλέον ἐκσεσημασμένον περὶ τὰ σφυρά, ἄνευ σημείων ὀξείας φλεγμονῆς. Κατὰ τὴν κνήμην δὲν διαπιστοῦται ἡ ὕπαρξις κιρσωδῶν ἀνευρύνσεων τῶν φλε-

δῶν, ὁ ἔλεγχος δὲ τῆς ἀρτηριακῆς κυκλοφορίας δεικνύει φυσιολογικὰς σφύξεις τῆς ραχιαίας τοῦ ποδὸς ἀμφοτεροπλεύρως.

Νευρολογικὴ ἐξέτασις: Κατάργησις τῶν Ἀχιλλείων ἀνταγακλαστικῶν. Ὑπαισθησία εἰς ὅλας τὰς μορφὰς τῆς αἰσθητικότητος κατὰ τὸ ἔξω μέρος τοῦ πέλματος, ἰδίᾳ τὸ ἔξω χεῖλος καὶ τὸν μικρὸν δάκτυλον τοῦ ἀριστεροῦ ἄκρου ποδός, εἰς ἐλαφρότερον βαθμὸν δὲ κατὰ τὸ ἔξω τμῆμα τῶν κατωτέρων δύο τριτημορίων τῆς ὀπισθίας ἐπιφανείας τῆς κνήμης καὶ ὁλόκληρον τὴν πτέρναν. Τροφικότης πιθανότατα μειωμένη κατὰ τοὺς περονιαίους μῦς καὶ τὴν ἔξω γαστέρα τῆς γαστροκνημίας δεξιά (ἀριστερὰ δὲν δύναται νὰ ἐλεγχθῇ λόγῳ τοῦ οἰδήματος). Μυϊκὴ ἰσχύς, πελματιαίου ἀνταγακλαστικοῦ κ. φ. Ἐκ τῆς λοιπῆς ἐξετάσεως οὐδέν.

Ἐ ρ γ α σ τ η ρ ι α κ α ὶ ἐ ξ ε τ ά σ ε ι ς :

Αἱ ὀροαντιδράσεις Wasserman καὶ Kahn τόσον τοῦ αἵματος ὅσον καὶ τοῦ Ε.Ν.Γ. ἀπέβησαν ἀρνητικαί.

Ἡ ἐξέτασις ρινικοῦ ἐκκρίματος διὰ βακτηρίδια Hansen ὑπῆρξεν ἐπίσης ἀρνητική.

Αἱ γενικαὶ ἐξετάσεις αἵματος καὶ οὔρων, ἡ οὐρία καὶ τὸ σάκχαρον αἵματος εὑρέθησαν ἐντὸς τῶν φυσιολογικῶν ὁρίων. Ἡ Τ.Κ.Ε. εὑρέθη ηὐξημένη (1η ὥρα 76 — 2α ὥρα 110).

Ἡ ὀσφυονωτιαία παρακέντησις ἔδειξε φυσιολογικὴν πίεσιν τοῦ Ε.Η.Γ., ἡ μικροσκοπικὴ καὶ βιοχημικὴ ἐξέτασις τοῦ ὁποίου οὐδὲν τὸ παθολογικὸν ἐνεφάνιζαν. Τὸ ἠλεκτρομυογράφημα τῶν μυῶν ἀμφοτέρων τῶν κνημῶν ἦτο ἐντὸς τῶν φυσιολογικῶν ὁρίων (μὲ μεγαλυτέρου ὅμως εὖρους καὶ ὕψους κινητικὰς μονάδας ἀριστερά).

Ἡ ἱστολογικὴ ἐξέτασις σαρκίων ἐκ τοῦ πυθμένος τοῦ ἕλκους δεικνύει «φλεγμονώδη σαρκία, ἄνευ στοιχείων εἰδικῆς φλεγμονῆς ἢ κακοήθους νεοπλαστικῆς ἐπεξεργασίας».

Ἡ ἀκτινογραφία τῆς ἀριστερᾶς πτέρνης καὶ τῶν μαλακῶν μορίων (εἰκὼν 1) παρουσιάζει τὴν ἐξέλκωσιν, ὡς κι' ἐκσεσημασμένην περιοστίτιδα τῆς κάτω ἐπιφανείας τῆς πτέρνης ἀντιστοίχως πρὸς τὴν ἐξέλκωσιν, μετὰ μετρίας ὀστεοπωρώσεως τῶν ὀστῶν τοῦ ταρσοῦ.

Ἡ ἁπλῆ ἀκτινογραφία τῆς ὀσφυϊκῆς μοίρας τῆς Σ. Σ. ἐμφανίζει στέγωσιν τῶν μεσοσπονδυλίων διαστημάτων O_4—O_5 καὶ κυρίως O_5—I_1, μετὰ σημείων ἐκφυλίσεως τῶν μεσοσπονδυλίων δίσκων.

Ἡ γενομένη μυελογραφία τὴν 10.10.67 (εἰκὼν 2) παρουσιάζει πλήρη στάσιν εἰς τὸ ὕψος τοῦ O_4 — O_5 μεσοσπονδυλίου διαστήματος. Ἐπανάληψις τῆς ἀκτινογραφίας μετὰ 6ήμερον, δεικνύει μερικὴν μόνον διάβασιν τῆς

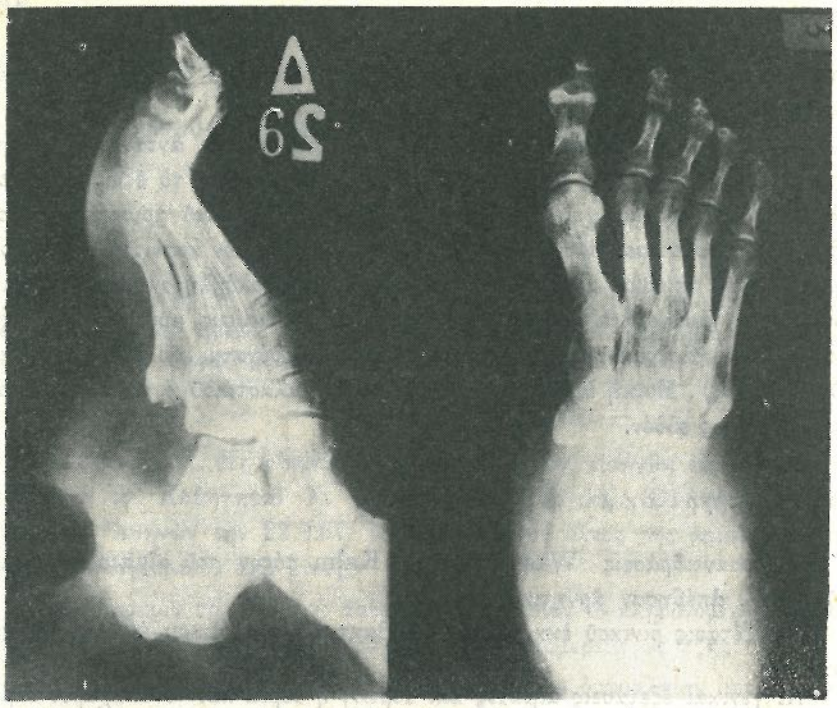

κ'Ε. Ι. Ἀκτινογραφία (εἰς δύο ἐπίπεδα) τῆς ἀριστερᾶς πτέρνης καὶ μαλᾶκῶν μορίων παρατηρεῖται τὸ μέγεθος τῆς ἐξελκώσεως.

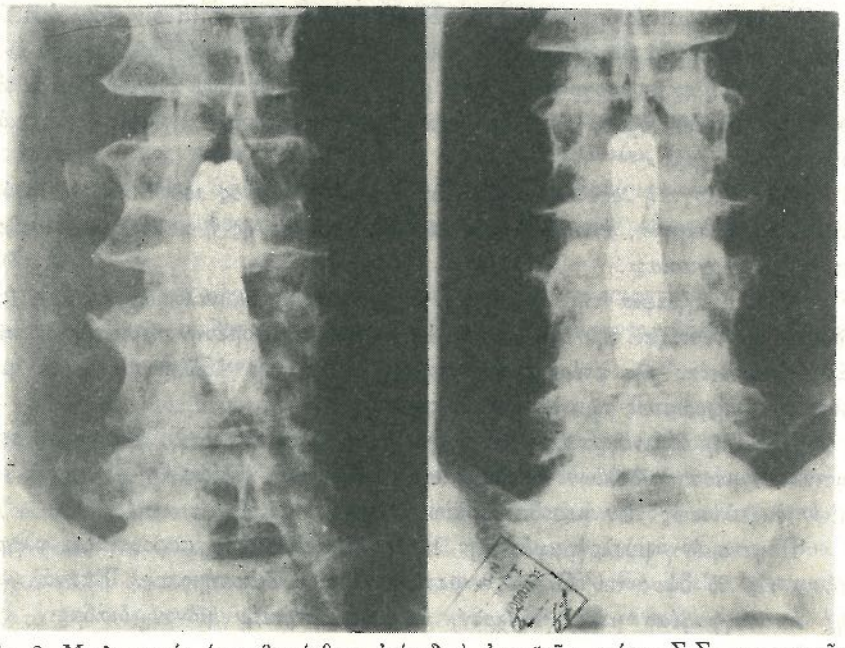

Εἰκ. 2. Μυελογραφία (προσθιοπίσθιον ἐπίπεδον) ὀσφυϊκῆς μοίρας Σ.Σ. παρατηρεῖται πλήρης στάσις εἰς τό ὕψος O_4—O_5 μεσοσπονδυλίου διαστήματος.

σκιαγραφικῆς οὐσίας, διὰ τῆς ἐστενωμένης μοίρας, ἐξικνουμένης μέχρι τοῦ I_1 σπονδύλου, διαπιστουμένης ἐπίσης ἐλαφρᾶς ἐλλείψεως τοῦ ἀριστεροῦ κατωτέρου τμήματος τῆς σκιερᾶς ταύτης οὐσίας.

Μὲ τὴν προεγχειρητικὴν διάγνωσιν πιθανῆς προπτώσεως μεσοσπονδυλίου δίσκου, ἡ ἀσθενὴς ὁδηγεῖται εἰς τὸ χειρουργεῖον τὴν 19.10.67, ὅπου ὑπὸ ἐνδοτραχιακὴν νάρκωσιν ὑφίσταται πεταλεκτομὴν τοῦ O_4 καὶ μερικὴν τοῦ O_5 σπονδύλων, ἥτις μᾶς φέρει πρὸ εὐμεγέθους, ὁμαλοῦ, σκληροῦ, λευκάζοντος μορφώματος κατὰ τὸ O_5 μεσοσπονδύλιον διάστημα μεγέθους φουντουκίου, συμπιέζοντος τὴν I_1 ρίζαν ἀμφοτεροπλεύρως ἰδίᾳ ὅμως ἀριστερά. Σημειωθήτω

Εἰκ. 3. Ἡ αὐτή μυελογραφία ἐπὶ πλαγίου ἐπιπέδου.

ὅτι ἡ μῆνιγξ ἥτις ἐπιέζετο ἀσφυκτικῶς ἤρχισε σφύζουσα ὀλίγον μετὰ τὴν πεταλεκτομήν. Ἐκτελεῖται ἀφαίρεσις τοῦ μορφώματος τούτου καὶ ἀκολούθως διανοίγεται ἡ μῆνιγξ, ὁ ἔλεγχος τῆς ὁποίας δεικνύει ἐλευθέραν βατότητα πρὸς τὰ ἄνω καὶ κάτω.

Ἡ ἱστολογικὴ ἐξέτασις τῶν τεμαχιδίων τῶν ληφθέντων ἐκ τοῦ μορφώματος ἔδειξεν ὅτι ταῦτα παρουσιάζουν ὑφὴν κάψης ἐκ παλαιοῦ ἰνώδους ἢ ὑαλοειδῶς ἐκφυλισθέντος συνδετικοῦ ἱστοῦ, ἀντιστοιχοῦντος προφανῶς πρὸς ἰνώδη δακτύλιον μεσοσπονδυλίου δίσκου, συνεχομένου πρὸς ἄμορφον οὐσίαν μεσοσπονδυλίου πηκτοειδοῦς πυρῆνος, μὲ εἴς τινας θέσεις ἐναποθέσεως ἁλάτων ἀσβεστίου».

Μετεγχειρητικῶς ἡ ἀσθενὴς παρουσίασε παροδικῶς ὀρθοκυστικὰς διαταραχὰς μετὰ ὑπαισθησίας κατὰ τὰς I_4, I_5 ρίζας ὡς καὶ ἐλαφρὰν μείωσιν τῆς μυϊκῆς ἰσχύος κατὰ τοὺς προσθίους καὶ ἔξω μῦς τῆς κνήμης ἀριστερά.

Ἀπὸ τῆς 1ης μετεγχειρητικῆς ἑβδομάδος παρατηρεῖται βελτίωσις τῆς ἐξελκώσεως, ἥτις βαθμηδὸν ἐμφανίζει ἐντονωτέραν σαρκοφυΐαν, μὲ ἐλάττωσιν τοῦ βάθους καὶ τῆς ἐκτάσεως ταύτης εἰς βαθμὸν ὥστε τὴν 4ην μετεγχειρητικὴν ἑβδομάδα νὰ παρουσιάζεται σχεδὸν πλήρως ἐπουλωθεῖσα (εἰκὼν 4).

Εἰς πρόσφατον νευρολογικὴν ἐξέτασιν διαπιστοῦται ἐλαφροτέρα μόνον

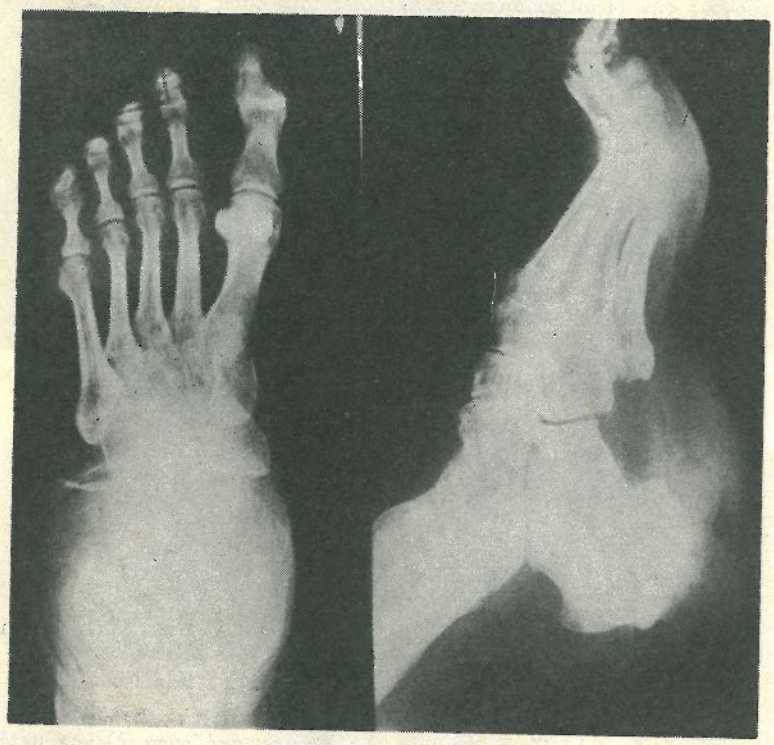

Εἰκ. 4. Ἀκτινογραφία (εἰς δύο ἐπίπεδα) τῆς ἀριστερᾶς πτέρνης καὶ μαλακῶν μορίων, παρατηρεῖται ἡ ἐπούλωσις τῆς ἐξελκώσεως (4η μετεγχειρητικὴ ἑβδομάς).

ὑπαισθησία κατὰ τὸ ἔξω χεῖλος τοῦ ἀριστεροῦ ἄκρου ποδὸς καὶ μικρὸν δάκτυλον, τὰ Ἀχίλλεια ἀνταναακλαστικὰ εἶναι ἀκόμη κατηργημένα, ἡ τροφικότης τῶν μυῶν τῆς δεξιᾶς κνήμης παραμένει ἡ αὐτή, ἐνῷ ἐκ τῶν προαναφερομένων μετεγχειρητικῶν ἐκδηλώσεων διατηρεῖται ἐλαχίστη μείωσις τῆς μυϊκῆς ἰσχύος τῶν προσθίων καὶ ἔξω μυῶν τῆς ἀριστερᾶς κνήμης.

Ἡ ἐπίδειξις τῆς παρούσης περιπτώσεως ἐθεωρήθη σκόπιμος διὰ τὰς ἀσυνήθως βαρείας τροφονευρωτικὰς ἐκδηλώσεις ἐκ προπτώσεως μεσοσπονδυλίου

δίσκου, αἵτινες μᾶς κατέστησαν ἐπιφυλακτικοὺς ὡς πρὸς τὴν προεγχειρητικὴν αὕτην διάγνωσιν παρὰ τὰ ὑπάρχοντα σαφῶς ἀκτινολογικὰ εὑρήματα.

Ἡ βαρύτης τῶν ἀλλοιώσεων ἐδημιούργησε προεγχειρητικῶς τὴν σκέψιν ὑπάρξεως ὄγκου ἐκ τῆς μήνιγγος, τῶν ριζῶν ἢ ἄλλων νόσων ἡ ὕπαρξις τῶν ὁποίων συνυπαρχόντων μὲ τὰ τῆς δισκοπαθείας θὰ ἠδύνατο νὰ ἐξηγήσῃ καλλίτερον τὸ τροφονευρωτικὸν ἕλκος τῆς ἀσθενοῦς. Τοῦτο ὅμως ἀπεκλείσθη κατὰ τὴν ἐγχείρησιν.

Πιθανῶς ἡ ὕπαρξις τῆς παθήσεως ἀπὸ πολλῶν ἐτῶν ἄνευ οὐδεμιᾶς συστηματικῆς θεραπείας, ὡδήγησεν εἰς τὴν ἐκδήλωσιν τῶν σοβαρῶν τροφονευρωτικῶν διαταραχῶν.

ΒΙΒΛΙΟΓΡΑΦΙΑ

GLAWSON, D. K., SEDDON H.: The late Consequences of Sciatic Nerve Injury J. B. J. S. 42/6.

WEDDELL G. GUTTMANN L., 1941. The Local extonsion of Nerve Fibres in to Denervated Areas of Skin Journal of Neurolegy and Psychiatric.

SUMMARY

G. METAXAS, S. ATHANASIADES and CH. TSICLACOS : A case of an ulcer of the plantar surface of foot treated by removal of the L_5-S_1 disk is the described.

Ἐκλογὴ μελῶν: Ἐξελέγησαν τακτικὰ μέλη οἱ κ.κ. Π. Καπέτσης, Ζ. Ἀγορόπουλος καὶ Β. Παπαθανασίου.

Ἔκτακτα μέλη: οἱ κ.κ. Ε. Κιουρκτσῆς, Θ. Πανταζόπουλος, Γ. Καραμπασάκης, Α. Φερεσιάδης, Ε. Γαροφαλάκης, Χ. Παπαδόπουλος, καὶ Θ. Γκερεδάκης.

ΣΥΝΕΔΡΙΑ 27ης ΔΕΚΕΜΒΡΙΟΥ 1967

ΑΝΑΚΟΙΝΩΣΕΙΣ

Π. ΣΥΜΕΩΝΙΔΗΣ, Α. ΤΣΙΓΚΟΣ, Γ. ΠΕΤΡΑΚΟΣ: Λιπώδης ἐμβολή.

Ἡ ἐπιπλοκὴ τῆς λιπώδους ἐμβολῆς ἐπὶ καταγμάτων, εἶναι γνωστὴ εἰς ὅλους σχεδὸν τοὺς ἰατροὺς ἀπὸ τὰ πρῶτα φοιτητικὰ χρόνια. Ἐν τούτοις ἀπὸ τοῦ σημείου αὐτοῦ μέχρι τῆς διαγνώσεως καὶ ἀντιμετωπίσεως μιᾶς περιπτώσεως λιπώδους ἐμβολῆς ἡ ἀπόστασις εἶναι πολὺ μεγάλη. Βεβαίως δὲν πρόκειται περὶ συχνῆς ἐπιπλοκῆς. Καὶ αἱ ὀλίγαι ὅμως περιπτώσεις, αἱ ὁποῖαι ἐπισυμβαίνουν, διαφεύγουν ὡς ἐπὶ τὸ πλεῖστον τῆς προσοχῆς ἀφ' ἑνὸς μὲν λόγῳ ἐλλείψεως ἐπαρκῶν κλινικῶν γνώσεων καὶ ἀφ' ἑτέρου ἐπειδὴ ἡ ἐξήγησις τῆς ἀγνώστου κλινικῆς εἰκόνος περιπτώσεως λιπώδους ἐμβολῆς ἀναζητεῖται εἰς ἄλλους μηχανισμοὺς καὶ αἴτια. Ἕνας ἄλλος λόγος δυσχερείας διαγνώσεως εἶναι συνήθως ἡ συνύπαρξις πολλαπλῶν καταγμάτων μετὰ ἐγκεφαλικῆς κακώσεως, ὁπότε εἶναι δύσκολον νὰ διαχωρισθῇ κλινικῶς ἂν τὸ ἐπελθὸν κῶμα ὠφείλετο εἰς ἐγκεφαλικὴν κάκωσιν ἢ εἰς λιπώδη ἐμβολήν. Δι' αὐτό, μόνον ἐφ' ὅσον ἡ λιπώδης ἐμβολὴ συμβῇ εἰς ἄτομα μὲ κατάγματα τῶν ἄκρων ἄνευ κρανιακῆς κακώσεως εἶναι δυνατὸν ἡ διάγνωσις νὰ εἶναι βεβαία καὶ πειστική. Χρησιμοποιοῦμεν τὴν λέξιν «πειστικὴ» διότι δυστυχῶς δὲν ἀρκοῦν αἱ δυσχέρειαι διαγνώσεως εἰς τοιαύτας περιπτώσεις, ἔχει κανεὶς ἐν συνεχείᾳ νὰ πείσῃ καὶ τοὺς ἰατροὺς ἄλλων εἰδικοτήτων, οἱ ὁποῖοι καλοῦνται εἰς συμβούλιον ὑπὸ τῶν συγγενῶν. Εὑρισκόμενοι λοιπὸν πρὸ ἑνὸς ἀσθενοῦς ἐν κωματώδει καταστάσει καὶ ἐπειδὴ δὲν εἶχον τὴν τύχην νὰ ἴδουν ἑτέραν περίπτωσιν παρομοίαν, ἔχοντες δὲ ἀσαφεῖς περὶ λιπώδους ἐμβολῆς γνώσεις, δίδουν ἄλλας θεωρητικὰς ἐξηγήσεις εἰς τὴν κωματώδη κατάστασιν τοῦ τραυματίου ἀπὸ ἐκείνας ποὺ ἀφθόνως παρέχει ἡ Ἰατρική.

Ἀντιλαμβάνεσθε πόσην σύγχυσιν δημιουργοῦν εἰς τὸ περιβάλλον τοῦ ἀσθενοῦς καὶ πόσα ἐμπόδια παρεμβάλλουν εἰς τὴν ἔγκαιρον ἔναρξιν τῆς ὀρθῆς θεραπευτικῆς ἀγωγῆς. Τὸ φαινόμενον τοῦτο ἀντιμετωπίσαμεν δυστυχῶς καὶ εἰς τὰς δύο περιπτώσεις μας.

Ἐν πάσῃ περιπτώσει τὰ τελευταῖα ἔτη λόγῳ τῆς αὐξήσεως τῶν ἀτυχη-

μάτων αὐξάνουν ἀναλόγως καὶ αἱ περιπτώσεις λιπώδους ἐμβολῆς καθὼς ἐπίσης καὶ τὰ μέσα διαγνώσεως αὐτῆς, ὅπως π. χ. ἡ βιοψία δέρματος μετὰ πετεχειώδους ἐξανθήματος, ἢ βιοψία νεφρικοῦ παρεγχύματος, ὥστε ἡ διάγνωσις νὰ μὴν εἶναι μόνον κλινικὴ καὶ ἑπομένως νὰ μὴ τίθεται ἐν ἀμφιβόλῳ.

Πρέπει νὰ ὁμολογήσωμεν ἐνταῦθα ὅτι, ἂν ἐν ἔτει 1965, ἐργαζόμενος εἰς τὸ Νοσοκομεῖον Addenbrookes τοῦ Cambridge ὁ εἷς ἐξ ἡμῶν δὲν εἶχε τὴν εὐκαιρίαν νὰ ἴδῃ δύο περιπτώσεις λιπώδους ἐμβολῆς, ἀσφαλῶς δὲν θὰ ἦτο εὔκολον νὰ διαγνωσθοῦν αἱ περιπτώσεις, ποὺ παρουσιάζομεν σήμερον.

Ἀπὸ πλευρᾶς ἑλληνικῆς βιβλιογραφίας τρεῖς περιπτώσεις λιπώδους ἐμβολῆς ἀνεκοίνωσεν εἰς τὴν Χειρουργικὴν Ἑταιρίαν ὁ κ. Κρεμμύδας μετὰ τοῦ κ. Βουρεξάκη καὶ τῶν συνεργατῶν του, ἤτοι ἀνὰ μίαν κατὰ τὰ ἔτη 1965, 1966, 1967. Ἐπίσης δέκα περιπτώσεις τοῦ Νοσοκομείου Addenbrooke's τοῦ Cambridge αἱ ὁποῖαι διεπιστώθησαν ἀπὸ τοῦ 1962 ἕως τοῦ 1965 περιέγραψεν εἰς τὸ περιοδικὸν «Ἑλληνικὴ Χειρουργική» ὁ κ. Παπαθανασίου.

Ἡμέτεραι περιπτώσεις

Ἡ πρώτη ἐκ τῶν περιπτώσεών μας ἀφορᾷ ἄτομον ἡλικίας 28 ἐτῶν (ἀξιωματικὸν τῆς ΕΒΑ), ὁ ὁποῖος τὴν 12ην μεσημβρινὴν ὥραν τῆς 24 Δεκεμβρίου 1966 ὑπέστη ἐξ ἀμέσου πλήξεως, κάταγμα τοῦ ἀριστεροῦ μηριαίου ἄνευ οὐδενὸς ἑτέρου τραύματος. Μετεφέρθη εἰς ἰδιωτικὴν κλινικὴν Λεβαδείας ἔνθα ἐφηρμόσθη γύψινος Μ.Κ.Π. ἐπίδεσμος, μεθ' ὃ διεκομίσθη εἰς τὸ Νοσοκομεῖον τῆς Ἀεροπορίας, εἰς τὸ ὁποῖον ἔφθασε τὴν ὅην ἀπογευματινήν, ἤτοι 5 ὥρας μετὰ τὸν τραυματισμόν. (Εἰκὼν 1).

Κατὰ τὴν κλινικὴν ἐξέτασιν διεπιστώθη πλήρης διαύγεια, ἄνευ οὐδενὸς ἴχνους κακώσεως εἰς ὅλον τὸ σῶμα του πλὴν τοῦ ἀριστεροῦ μηροῦ.

Ὁ ἀσθενὴς περιέγραφε σαφῶς τὰ τοῦ ἀτυχήματος, τόσον δὲ ὁ ἴδιος, ὅσον καὶ ἡ συνοδεύουσα αὐτὸν μνηστή του ἀναφέρουν, ὅτι πλὴν τοῦ μηροῦ εἰς οὐδὲν ἄλλο μέρος τοῦ σώματος ἐτραυματίσθη ἢ παρεπονέθη δι' ἄλγος.

Αἱ κόραι ἦσαν ἰσομεγέθεις ἀντιδρῶσαι καλῶς εἰς τὸ φῶς καὶ τὴν προσαρμογήν. Σφύξεις 120) 1'. Α.Π. 110) 70 mm. Hg, θερμοκρασία 37,8 C°. Δὲν ὑπῆρχον παθολογικὰ νευρολογικὰ σημεῖα εἰς τὰ ἄνω καὶ τὸ δεξιὸν κάτω ἄκρον.

Τρεῖς ὥρας μετὰ τὴν διακομιδήν του καὶ ὀκτὼ ὥρας ἀπὸ τῆς κακώσεως αἱ σφύξεις τοῦ ἀσθενοῦς ἀνῆλθον εἰς 140) 1'. Ἡ θερμοκρασία του εἰς 39° K, ἡ δὲ πίεσις ἤρχισε νὰ ἐμφανίζῃ πτῶσιν εἰς 90 mm. Hg, ἐκεῖνο ὅμως, τὸ ὁποῖον ἐνεποίησεν ἐντύπωσιν ἦτο ἡ κυάνωσις τῶν χειλέων καὶ τῶν ἄκρων τῶν δακτύλων.

Πρὸ τῆς καταστάσεως αὐτῆς, ἤρχισεν ἡ χορήγησις ὀξυγόνου καὶ λεβοφέτ. Ἡ διαύγεια τοῦ ἀσθενοῦς ἦτο πλήρης. Ἡ πίεσις τοῦ αἵματος ἐσταθερο-

ποιήθη εἰς 110 mm. Hg. Παρὰ ταῦτα ὅμως, ἅμα τῇ διακοπῇ τοῦ ὀξυγόνου, ὁ ἀσθενὴς ἐνεφάνιζε καὶ πάλιν κυάνωσιν τῶν χειλέων καὶ τῶν ἄκρων τῶν δακτύλων. Ἐγένοντο ἐπειγόντως ἐξετάσεις αἵματος, οὔρων, οὐρία, σάκχαρον, αἱματοκρίτης καὶ καρδιολογικὴ ἐξέτασις, χωρὶς νὰ ἀνευρεθῇ τι τὸ παθολογικόν.

Εἰς τὸ στάδιον αὐτό, συνεζητήσαμεν τὴν αἰτίαν τῆς ὅλης κλινικῆς εἰκόνος. Ἐσκέφθημεν ἀρχικῶς τὴν περίπτωσιν αἱμορραγίας ἐντὸς τῶν μυϊκῶν μαζῶν τοῦ μηροῦ, πλὴν ὅμως δὲν ὑπῆρχον ἐνδείξεις μεγάλης αἱμορραγίας. Διερωτήθημεν μήπως ὑπῆρχεν αἱμορραγία ἐνδοθωρακικὴ ἢ ἐνδοκοιλιακὴ ἐκ ρή-

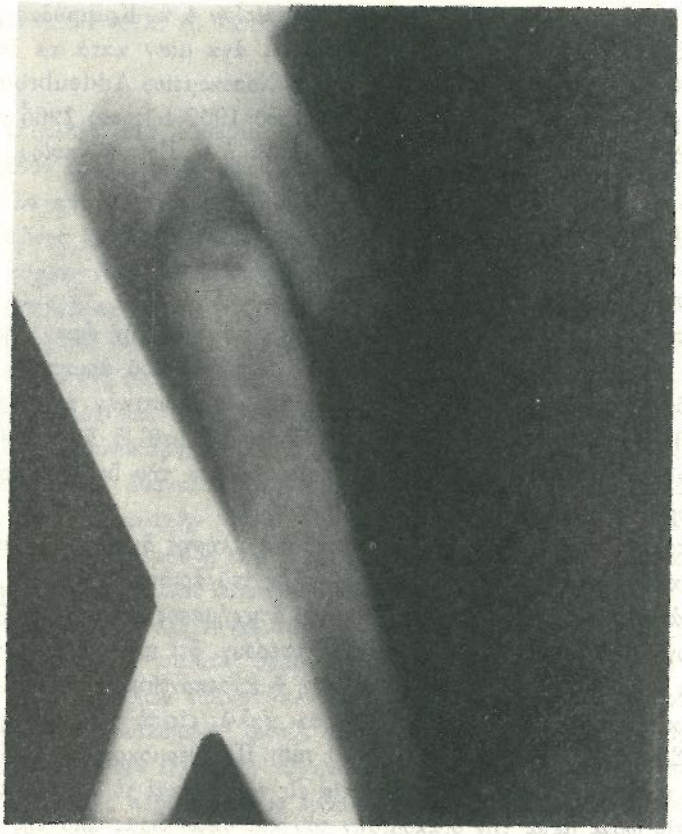

Εἰκ. 1. Τὸ κάταγμα τοῦ μηριαίου ἐξ οὗ ἡ λιπώδης ἐμβολὴ

ξεως ἐσωτερικοῦ τινος ὀργάνου, ἀλλὰ δὲν ὑπῆρχον σημεῖα οὔτε ἐξωτερικοῦ τραυματισμοῦ, οὔτε ὑποκειμενικοῦ ἢ ἀντικειμενικοῦ ἄλγους, οὔτε παθολογικὰ εὑρήματα ἐκ τῆς κλινικῆς ἐξετάσεως τοῦ θώρακος καὶ τῆς κοιλίας. Ἐξ ἄλλου ἡ γενικὴ αἵματος καὶ ὁ αἱματοκρίτης εὑρέθησαν ἐντὸς τῶν φυσιολογικῶν ὁρίων.

Ἐγένοντο ἐπίσης ἀκτινογραφίαι κρανίου καὶ Σ.Σ., αἱ ὁποῖαι ἀπέδησαν ἀρνητικαί.

Ἀφοῦ λοιπὸν ἀπεκλείσθησαν τὰ προαναφερθέντα, ἐτέθη ἡ διάγνωσις τῆς πιθανῆς λιπώδους ἐμβολῆς καὶ ἀπεφασίσθη ἡ ἔναρξις θεραπείας διὰ ἡπαρίνης 25 mg/12ωρον (2.500 μον.). Ἡ δόσις αὕτη τῆς ἡπαρίνης, ὡς παραδέχονται, ἐνῷ δὲν ἔχει ἐπίδρασιν ἐπὶ τῆς πηκτικότητος τοῦ αἵματος, κινητοποιεῖ ἐκ τῶν ἱστῶν ἄγνωστον παράγοντα, ὅστις ἐλαττώνει τὸ μέγεθος τῶν κυκλοφορούντων λιποσφαιρίων καὶ ὑποβοηθεῖ τὴν διάλυσιν αὐτῶν.

Συγχρόνως ἤρχισεν ἡ χορήγησις 500 cc πλάσματος καὶ 400 cc αἵματος

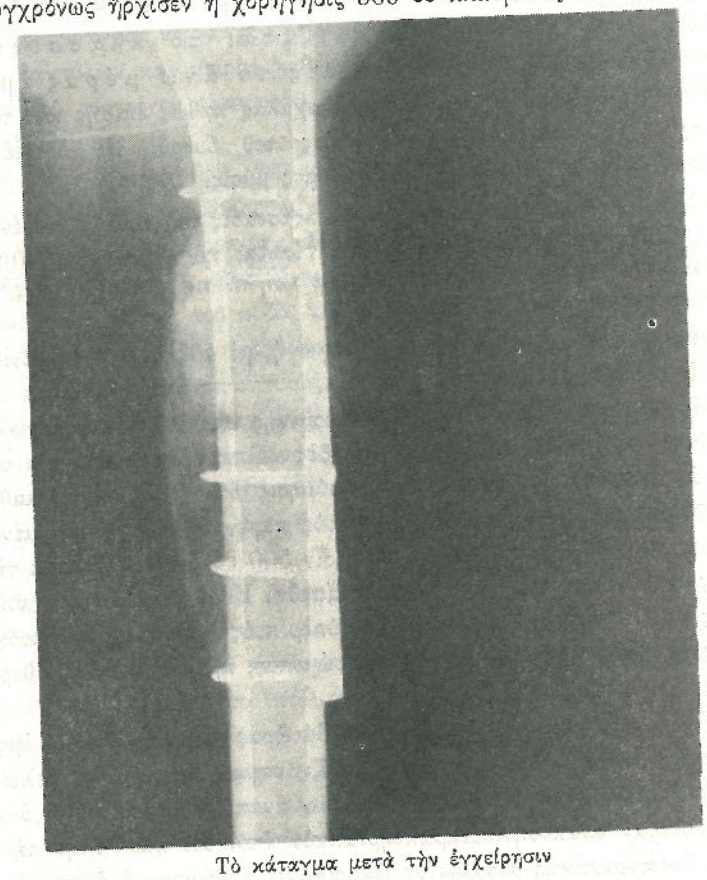

Τὸ κάταγμα μετὰ τὴν ἐγχείρησιν

διὰ τὴν ἀντιμετώπισιν, ἔστω καὶ τῆς μικρᾶς ποσότητος αἵματος, τὸ ὁποῖον ἀπωλέσθη ἐντὸς τῶν μυϊκῶν μαζῶν τοῦ μηροῦ. Ὁ ἀσθενὴς ἐτέθη ὑπὸ συνεχῆ σχολαστικὴν παρακολούθησιν! 12 ὥρας μετὰ τὸν τραυματισμὸν συνεχιζομένης τῆς ἰδίας ἀγωγῆς ἡ κατάστασις τοῦ ἀσθενοῦς παρέμενε σταθερά, ὑπῆρχε δὲ πλήρης διαύγεια καὶ ἐπαφή.

18 ὥρας μετὰ τὸν τραυματισμὸν ἡ κατάστασις τοῦ ἀσθενοῦς ἐνεφάνισεν ἐπιδείνωσιν συνισταμένην εἰς θόλωσιν τῆς διανοίας, ἀπώλειαν οὔρων, αὔξησιν τῆς θερμοκρασίας 40,2° C, αἱ σφύξεις ἀνῆλθον εἰς 130, ἡ δὲ ἀρτηριακὴ πίεσις παρέμεινεν 110—120 mg. Νευρολογικῶς αἱ κοιλιακαὶ ἀνταναακλάσεις μετὰ δυσκολίας παρήγοντο ἐνῷ ὑπῆρχεν ἀμφοτερόπλευρον σημεῖον Babinski.ϱ$^{\mu}$Ψ$_{c}$ τῆς στιγμῆς αὐτῆς, εἶχεν ἀρχίσει ἡ χορήγησις Πρεδνιζολόνης 25 mgr.) 12ωρον, ἐνῷ συνεχίζετο ἡ ἀνὰ 12ωρον χορήγησις ἡπαρίνης.

24 ὥρας μετὰ τὸν τραυματισμὸν ὁ ἀσθενὴς περιέπεσεν εἰς πλῆρες κῶμα, ὁπότε καὶ ἀπεφασίσθη ἡ τραχειοστομία καὶ ἡ χορήγησις ὀξυγόνου δι' αὐτῆς.

Ἤδη ἤρχισεν νὰ ἐμφανίζεται τὸ κλασσικὸν μικροπετεχειῶδες ἐξάνθημα εἰς τὸ ἄνω μέρος ἀμφοτέρων τῶν ἡμιθωρακίων, τὰς μασχάλας καθὼς ἐπίσης καὶ τοὺς ἐπιπεφυκότας*. Ἡ ὀφθαλμολογικὴ ἐξέτασις τοῦ βυθοῦ, δὲν ἔδειξέ τι τὸ παθολογικόν, ὑπῆρχεν ὅμως ἀμφοτερόπλευρος μύσις.

36 ὥρας μετὰ τὸν τραυματισμόν, ἡ κατάστασις τοῦ ἀσθενοῦς ἐγένετο χειροτέρα, ἰδίως ἀπὸ πλευρᾶς ἀναπνοῶν, αἱ ὁποῖαι ηὐξήθησαν εἰς 40/min, αἱ σφύξεις ἀνῆλθον εἰς 160/min, ἐνῷ ἡ ἀρτηριακὴ πίεσις παρέμεινεν εἰς τὰ αὐτὰ ἐπίπεδα, ἤτοι 110—120 mmHg.

Θεραπευτικῶς, ἐσυνεχίσθη ἡ αὐτὴ ἀγωγή, μὲ αὔξησιν τῆς πρεδνιζολόνης ἀπὸ 25 εἰς 50 mgr/12ωρον.

48 ὥρας μετὰ τὸν τραυματισμόν, ὁ ἀσθενὴς ἐνεφάνισε νευρολογικῶς κλόνον τοῦ ἐκτὸς τοῦ γύψου εὑρισκομένου ποδὸς καὶ πλήρη κατάργησιν τῶν κοιλιακῶν ἀνταναακλάσεων. Ἐπειδὴ ἡ διούρησις διὰ τοῦ μονίμου καθετῆρος, ὅστις εἶχεν ἐφαρμοσθῆ ἠλαττώθη παρὰ τοὺς παρεντερικῶς χορηγουμένους ὀρρούς, προσετέθη εἰς αὐτὸν Μανιτὸλ εἰς δόσιν 500 cc, μὲ ἀποτέλεσμα τὴν ἐπάνοδον τῆς διουρήσεως εἰς φυσιολογικὰ ἐπίπεδα. Κατὰ τὸ διάστημα τοῦτο καὶ λόγῳ τῆς λίαν ηὐξημένης θερμοκρασίας ὑπὲρ τοὺς 40° C, ἐτοποθετοῦντο παγοκύστεις ἐπὶ τῶν διαφόρων μερῶν τοῦ σώματος, πρὸς πτῶσιν τῆς θερμοκρασίας.

72 ὥρας μετὰ τὸν τραυματισμὸν καὶ 64 ὥρας μετὰ τὴν πλήρη ἐμφάνισιν τοῦ κώματος, ὁ ἀσθενὴς ἤρχισε νὰ ἐμφανίζῃ σημεῖα ποιάς τινος βελτιώσεως, συνισταμένης εἰς ἐλάττωσιν τοῦ ἀριθμοῦ τῶν ἀναπνοῶν εἰς 28/min ἀλλὰ καὶ εἰς εὐχερεστέραν ἀναπνοήν. Χαρακτηριστικὸν ἦτο, ὅτι καθ' ὅλην τὴν διάρκειαν τῆς ἀναπνευστικῆς δυσχερείας, ἐκυριάρχει ἡ θωρακικὴ ἀναπνοή, ἐνῷ ἡ διαφραγματικὴ μόλις ὑπεσημαίνετο.

Ὁ ἀσθενὴς ἐνεφάνισεν ἐπίσης κατὰ τὸ στάδιον τοῦτο συσπάσεις τῶν δακτύλων καὶ τῆς ἄκρας χειρὸς ἐν εἴδει χειρὸς μαιευτῆρος.

Τὴν 4ην ἡμέραν ἀπὸ τοῦ τραυματισμοῦ ἡ γενικὴ κατάστασις τοῦ ἀσθε-

---

* Ἐπεδείχθησαν εἰς τὴν ἑταιρίαν τυπικαὶ ἔγχρωμοι εἰκόνες μικροπετεχειώδους ἐξανθήματος.

νοῦς ἐβελτιώθη ἔτι περισσότερον· οὗτος ἀντέδρα εἰς τὰ ἐπώδυνα ἐρεθίσματα, αἱ σφύξεις του κατῆλθον εἰς τὸ φυσιολογικόν, ἡ ἀρτηριακὴ πίεσις διετηρήθη φυσιολογική, ἡ δὲ θερμοκρασία κατῆλθεν εἰς 38° C. Τὴν ἑσπέραν τῆς ἰδίας ἡμέρας ἐν τούτοις ἐνεφανίσθη ἐπιδείνωσις τῆς καταστάσεως συνισταμένη εἰς αὔξησιν τῶν ἀναπνοῶν, ἐλάττωσιν τῆς ἀντιδράσεως εἰς τὰ ἐπώδυνα ἐρεθίσματα καὶ πάρεσιν τοῦ ἀριστεροῦ προσωπικοῦ.

Τὴν 5ην ἡμέραν ἀπὸ τοῦ τραυματισμοῦ ὁ ἀσθενὴς ἐνεφάνισεν αἰσθητὴν βελτίωσιν, ἤρχισεν ὑποτυπωδῶς νὰ ἐκτελῇ, ὅ,τι τοῦ ἐζητεῖτο, ἤνοιγε τὸ στόμα του ἢ ἔστρεφε τὸ βλέμμα του πρὸς τὴν πλευρὰν ποὺ ἤθελεν ὁ ἐξετάζων.

Ἡ διαφραγματικὴ ἀναπνοὴ εἶχεν ἀποκατασταθῆ ἐνῷ αἱ ἐλαφραὶ συσπάσεις δακτύλων καὶ χειρὸς καθὼς ἐπίσης καὶ ἡ πάρεσις προσωπικοῦ καὶ ἴσως καὶ τοῦ συστοίχου ἀπαγωγοῦ ἐξηκολούθη. Ἤδη τὸ ἐξάνθημα ἤρχισε νὰ ἐξαφανίζεται.

Τὴν 6ην ἡμέραν ἀπὸ τοῦ τραυματισμοῦ, ἐνῷ ἡ κατάστασις ἐβελτιοῦτο συνεχῶς, ὁ ἀσθενὴς ἐνεφάνισε λύγκα, λίαν ἐνοχλητικὸν καὶ μὴ ὑποχωροῦντα εἰς τὴν θεραπείαν δι' ἀτροπίνης, λαρκακτίλ, ἢ ριταλίν.

Τὴν 7ην ἡμέραν ὁ λύγξ ἐξηκολούθει, ἡ πάρεσις τοῦ προσωπικοῦ ὑπεχώρησεν ὡς καὶ ὁ κλόνος τοῦ ποδὸς καὶ γενικῶς τὰ νευρολογικὰ εὑρήματα, ἀφηρέθη δὲ καὶ ὁ σωλὴν τῆς τραχιοστομίας, ἐνῷ ὁ ἀσθενὴς ἤρχισεν ἐπικοινωνῶν πρὸς τὸ περιβάλλον ἱκανοποιητικῶς.

Μόλις τὴν 12ην ἡμέραν ὑπεχώρησεν ὁ λύγξ, ὁπότε ἀφηρέθη μετὰ μεγάλης προσοχῆς ὁ γύψινος ἐπίδεσμος καὶ ἐφηρμόσθη ἔκτασις ἐκ τοῦ κνημιαίου κυρτώματος διὰ βελόνης Steinman. Ὁ ἀσθενὴς ἐξηκολούθει νὰ ἐμφανίζῃ ἀκράτειαν οὔρων, πιθανῶς λόγῳ διατάσεως τοῦ ἔσω σφιγκτῆρος τῆς κύστεως, ἐκ τοῦ μονίμου καθετῆρος.

Τὰς ἑπομένας ἡμέρας καὶ μέχρι συμπληρώσεως τριῶν ἑβδομάδων ἀπὸ τοῦ τραυματισμοῦ του, ἡ γενικὴ κατάστασις τοῦ ἀσθενοῦς ἔβαινε λίαν ὁμαλῶς, ἐνῷ ἡ ἀνάταξις τοῦ κατάγματος δὲν ἦτο ἱκανοποιητικὴ λαμβανομένου ὑπ' ὄψιν ὅτι ὁ ἀσθενὴς ἦτο ἱπτάμενος ἀξιωματικὸς καὶ ἐπεθύμει διακαῶς νὰ ἐπανέλθῃ εἰς τὴν ἐνεργὸν ὑπηρεσίαν.

Κατόπιν τούτου ἐγένετο σκέψις χειρουργικῆς ἐπεμβάσεως καὶ χρησιμοποιήσεως βεβαίως εὐμεγέθους πλακὸς καὶ οὐχὶ ἥλου Küntscher λόγῳ τοῦ κινδύνου ἐπαναλήψεως τῆς λιπώδους ἐμβολῆς. Πρὸς τὸν σκοπὸν τοῦτον ἐγένετο ἰατρικὸν συμβούλιον, τῇ συμμετοχῇ τοῦ κ. Σουρμελῆ, εἰς τὸ ὁποῖον ἀπεφασίσθη νὰ γίνῃ ἡ ἐπέμβασις διὰ πλακὸς καὶ μοσχεύματος (εἰκ. 2).

Ἡ ἐγχείρησις δὲν παρουσίασεν ἰδιαιτέρας δυσχερείας· μετεγχειρητικῶς ὅμως, διήλθομεν ἡμέρας ἀνησυχίας, διότι ὁ ἀσθενὴς ἐνεφάνισε προοδευτικὴν αὔξησιν τῶν σφύξεων, ἤδη ἀπὸ τῆς πρώτης μετεγχειρητικῆς ἡμέρας ἀπὸ 80 εἰς 130 καὶ ἐν συνεχείᾳ 140/min μὲ σύγχρονον αὔξησιν τῆς θερμοκρασίας

38,3° C, ἄνευ ὅμως μεταβολῆς τῆς ἀρτηριακῆς πιέσεως. Κατόπιν τούτου, ἤρχισε καὶ πάλιν χορήγησις ἡπαρίνης, ἐνῷ ἡ κορτιζόνη ἐσυνεχίζετο.

Πέντε ἡμέρας μετὰ τὴν ἐγχείρησιν αἱ σφύξεις ἀπεκατεστάθησαν εἰς τὸ φυσιολογικὸν ἐνῷ ἡ αὔξησις τῆς θερμοκρασίας ὑπεχώρησε. Τελικῶς ὁ ἀσθενὴς ἐξῆλθε τοῦ νοσοκομείου ἀποκατασταθεὶς πλήρως τόσον ἀπὸ πλευρᾶς ἐγκεφαλικῶν λειτουργιῶν, αἱ ὁποῖαι ἠλέγχθησαν καὶ ἠλεκτροεγκεφαλογραφικῶς, ὅσον καὶ τοῦ κατάγματος.

Ἀπὸ ἀπόψεως παρακλινικῶν ἐξετάσεων, κατὰ τὸ διάστημα καθ' ὃ οὗτος εὑρίσκετο εἰς κῶμα εἶχεν ἐμφανίσει αὔξησιν τῶν λευκῶν αἱμοσφαιρίων εἰς 11.000, ὡς καὶ ἐλαφρὰν αὔξησιν τοῦ σακχάρου τοῦ αἵματος. Εἰς τὰ οὖρα ὑπῆρχον ἐρυθρὰ καὶ ἴχνη λευκώματος ὡς καὶ θετικὴ αἱμοσφαιρίνη.

Ὁ χρόνος πήξεως δὲν ὑπερέβη τὰ φυσιολογικὰ ὅρια.

Καρδιολογικῶς πλὴν φλεβοκομβικῆς ταχυκαρδίας οὐδὲν ἕτερον διεπιστώθη. Ἡ ἀναζήτησις λιποσφαιρίων εἰς τὰ οὖρα ἀπέβη ἀρνητική.

Δευτέρα περίπτωσις

Ἡ δευτέρα περίπτωσις ἀφορᾷ ἄτομον ἡλικίας 42 ἐτῶν Σ. Π. ἐξ Ἀσπροπύργου, ὁ ὁποῖος ὑπέστη τὰς ἀπογευματινὰς ὥρας τῆς 28.6.1967 κατόπιν πτώσεως μεγάλου ἀντικειμένου ἐπὶ τῆς δεξιᾶς κνήμης κάταγμα αὐτῆς καὶ τῆς περόνης κλειστόν.

Μετεφέρθη εἰς ἰδιωτικὴν κλινικήν, ἔνθα ἐγένετο ἀνάταξις ὑπὸ τοπικὴν ἀναισθησίαν καὶ ἐφηρμόσθη γύψινος μηροκνημοποδικὸς ἐπίδεσμος. Χειρισμοὶ ἀνατάξεως οἱ συνήθεις.

Ἡ κατάστασις τοῦ ἀσθενοῦς ὑπῆρξε λίαν ἱκανοποιητικὴ μέχρι τῆς 18 ὥρας ἀπὸ τοῦ τραυματισμοῦ, ὁπότε οὗτος, ἤρχισεν ἐμφανίζων, ἐλαφρὸν τραύλισμα, δυσκαταποσίαν καὶ ἐλαφρὰν θόλωσιν τῆς διανοίας.

Τὰς ἑπομένας ὥρας ἡ κατάστασις τοῦ ἀσθενοῦς προοδευτικῶς ἐπεδεινώθη διὰ νὰ περιπέσῃ εἰς κῶμα 24 περίπου ὥρας μετὰ τὸν τραυματισμόν.

Ἡ διάγνωσις ἐτέθη, ἐν συμβουλίῳ 24 ὥρας μετὰ τὴν ἐμφάνισιν τοῦ κώματος.

Κατὰ τὴν ἐξέτασιν τοῦ ἀσθενοῦς, διεπιστώθη, συχνοσφυγμία 120/min. Πυρετικὴ κίνησις μέχρι 39,5° C. Ἀρτηριακὴ πίεσις φυσιολογική, συχνόπνοια (ἀναπνοαὶ 30/min). Χαρακτηριστικὸν δὲ μικροπετεχιῶδες ἐξάνθημα κατὰ τὸν λαιμόν, ἀνώτερον μέρος τοῦ θώρακος, τὰς μασχάλας καὶ τοὺς ἐπιπεφυκότας. Κόραι ἰσομεγέθεις ἀντιδρῶσαι νωθρῶς εἰς τὸ φῶς, ἐνῷ ἐκ τοῦ βυθοῦ δὲν διεπιστώθη τι τὸ παθολογικόν.

Νευρολογικῶς· ἀμφοτερόπλευρον Babinski (βεβαίως τὸ ἀντανακλαστι-

κὸν σύμπλεγμα τοῦ εἰς τὸν γύψον εὑρισκομένου σκέλους ἠλέγχετο, ἐπειδὴ ὁ γύψος ἔφθανε μέχρι τοῦ ἄνω τριτημορίου τοῦ πέλματος).

Θεραπευτικῶς ἤρχισεν ἡ ἐνδοφλέβιος χορήγησις ἡπαρίνης εἰς δόσιν 25 mg/12ωρον. ὡς καὶ πρεδνιζολόνης 25 mg/12ωρον ὡς καὶ παρεντερικὴ χορήγησις ὑγρῶν, ἐγένετο δὲ καὶ τραχειοστομία δι' ἧς ἐχορηγεῖτο ὀξυγόνον.

Τὸ τρίτον 24ωρον ἡ κατάστασις τοῦ ἀσθενοῦς παρέμεινεν ἀρχικῶς μὲν στάσιμος, ἐπεδεινώθη ὅμως ἐν συνεχείᾳ, ὁπότε ἡ θερμοκρασία ὑπερέβη τοὺς 40° C αἱ δὲ σφύξεις ἀνῆλθον εἰς 140/min.

Τὴν τετάρτην ἡμέραν ἀπὸ τοῦ τραυματισμοῦ καὶ τὴν τρίτην ἀπὸ τοῦ κώματος, τὸ ἐξάνθημα, ἤρχισε νὰ ὑποχωρῇ, ἡ κατάστασις ὅμως τοῦ ἀσθενοῦς ἐπεδεινώθη, τὴν δὲ πρωΐαν τῆς πέμπτης ἡμέρας οὗτος κατέληξεν.

Κριτικὴ τῶν περιπτώσεων μας. Σημασία Παρακλινικῶν ἐξετάσεων

Ἀμφότεραι αἱ περιγραφεῖσαι περιπτώσεις, ἀποτελοῦν τυπικὰς τοιαύτας λιπώδους ἐμβολῆς. Ἡ διάγνωσις, ὡς συμβαίνει εἰς τὰς περιπτώσεις αὐτάς, ὑπῆρξε κλινική.

Δὲν ἐγένετο βιοψία δέρματος διότι εἰς μὲν τὴν πρώτην περίπτωσιν δὲν τὸ ἤθελον οἱ συγγενεῖς, ἐνῷ εἰς τὴν δευτέραν, ὅταν τὸ ἐσκέφθημεν, τὸ ἐξάνθημα εἶχε σχεδὸν ὑποχωρήσει.

Δὲν ἐγένετο ἐπίσης βιοψία νεφρικοῦ παρεγχύματος. Καὶ εἰς τὰς δύο περιπτώσεις δὲν ὑπῆρχεν ἱστορικὸν χρονίου ἀλκοολισμοῦ ἢ διαβήτου.

Εἰς τὴν πρώτην περίπτωσιν ὁ ἐφαρμοσθεὶς γύψινος ἐπίδεσμος ἔφθανε μέχρι τοῦ ἄνω τριτημορίου τοῦ μηροῦ, εἰς τὸ ὕψος δηλαδὴ περίπου τοῦ κατάγματος, ὁ δὲ ἀσθενὴς μετεφέρθη ἐκ Λεβαδείας. Τοῦτο σημαίνει, ὅτι αἱ κινήσεις εἰς τὴν ἑστίαν τοῦ κατάγματος, ὄχι μόνον δὲν ἠλαττώθησαν κατὰ τὴν μεταφοράν, ἀλλὰ πιθανῶς ηὐξήθησαν.

Σημειοῦμεν ἐπίσης τὸ γεγονός, ὅτι τὸ ἄκρον τοῦ κεντρικοῦ κατεαγότος τμήματος, εἶχε φθάσει μέχρι τοῦ ὑποδορείου λίπους, εἰς ὃ προσετρίβετο κατὰ τὴν μεταφοράν.

Μήπως τὸ ὑποδόρειον λίπος τραυματιζόμενον καὶ ἐρχόμενον εἰς ἐπαφὴν μετὰ τῶν κατεαγότων ἄκρων προκαλεῖ συχνότερον λιπώδεις ἐμβολάς, ἀπὸ ὅτι τὸ ἐνδομυελικὸν τοιοῦτον. Πόσοι ἐξ ὑμῶν, εἶδον λιπώδη ἐμβολὴν μετὰ ἥλωσιν κατάγματος μηριαίου, καθ' ἣν λαμβάνει χώραν τόσον ἐκτεταμένη καταστροφὴ τοῦ ἐνδομυελικοῦ λίπους;

Ἀναφέρομεν ἁπλῶς τὴν παρατήρησιν ταύτην, χωρὶς νὰ εἴμεθα εἰς θέσιν νὰ τὴν ἀξιολογήσωμεν.

Ἐξ ἄλλου, ἡ ἀνεύρεσις λιποσφαιρίων, εἰς τὰ πτύελα, δεικνύει ἁπλῶς πνευμονικὴν ἐμβολήν, ἡ ὁποία δὲν ἔχει ἰδιαιτέραν κλινικὴν σημασίαν.

Χωρὶς ἰδιαιτέραν σημασίαν εἶναι ἐπίσης ἡ μετατραυματικῶς ἀνευρισκομένη λιπαιμία, καθ' ὅσον δὲν ἔχει εἰσέτι ἀποδειχθῆ, ὅτι τὰ λιπώδη ἔμβολα, προέρχονται ὁπωσδήποτε ἐκ τοῦ λίπους τούτου.

Ἴσως ὁ προσδιορισμὸς τῆς λιπάσης τοῦ ὁροῦ νὰ ἔχῃ μεγαλυτέραν σημασίαν διότι ἐφ' ὅσον εὑρεθῇ, ὡς τινὲς παραδέχονται εἰς ὑψηλὰ ἐπίπεδα, ἡ πρόγνωσις εἶναι καλυτέρα.

Ὑποβοηθητικὴ ἐπίσης εἶναι ἡ ἀκτινογραφία τοῦ θώρακος (ἀνεύρεσις εἰκόνος ἐν εἴδει χιονοθυέλλης), ἀλλὰ καὶ τοῦτο δεικνύει ἁπλῶς πνευμονικὴν ἐμβολήν. Ἡ ὀφθ) κὴ ἐξέτασις εἰς περιπτώσεις ἐγκεφαλικῆς ἐμβολῆς εἶναι λίαν ὑποβοηθητικὴ (Alexanter 1960) καθ' ὅσον τὸ ἔμβολον εἶναι δυνατὸν νὰ γίνῃ ὁρατὸν συνήθως εἰς τὸν τέταρτον ἢ πέμπτον κλάδον τῆς ἀρτηρίας τοῦ ἀμφιβληστροειδοῦς. Τοιαῦτα ἔμβολα εἶναι δυνατὸν νὰ γίνουν ὁρατὰ πρὶν ἢ ἐμφανισθῇ τὸ μικροπετεχειῶδες ἐξάνθημα καὶ ἐπὶ ἀρνητικῶν test πτυέλων καὶ οὔρων.

Τὸ ἠλεκτροεγκεφαλογράφημα εἶναι δυνατὸν νὰ προσφέρῃ ἐνίοτε ἀξιόλογον βοήθειαν κυρίως διὰ τὸν ἔλεγχον καὶ τὴν παρακολούθησιν τῆς ἀποκαταστάσεως τῶν ἐγκεφαλικῶν λειτουργιῶν.

Μηχανισμὸς προκλήσεως λιπώδους ἐμβολῆς

Ἀπὸ πλευρᾶς μηχανισμοῦ ἐπικρατεστέρα εἶναι ἡ θεωρία καθ' ἣν ἄφθονα λιπώδη ἔμβολα εἰσέρχονται εἰς τὴν κυκλοφορίαν διὰ τῶν φλεβῶν, τῶν κατεαγότων ὀστῶν καὶ τὰ μὲν μεγαλύτερα τούτων, προκαλοῦν πνευμονικὴν ἐμβολήν, ἐνῷ τὰ μικρότερα κάτω τῶν 15 μ. διέρχονται διὰ τῶν τριχοειδῶν τοῦ πνεύμονος καὶ ἐκεῖθεν εἰς τὴν μεγάλην κυκλοφορίαν προκαλοῦντα ἐμβολάς, ἰδίως εἰς τὸν ἐγκέφαλον, (συστηματικὴ λιπώδης ἐμβολή) ὀλιγώτερον δὲ εἰς τοὺς νεφροὺς καὶ τὰ ἄλλα ὄργανα.

Ὑπάρχει ὅμως καὶ δευτέρα θεωρία καθ' ἣν τὰ λιπώδη ἔμβολα, προέρχονται ἐκ τῶν λιποειδῶν τοῦ πλάσματος, κατόπιν μεταβολῆς τῆς φυσιολογικῆς αὐτῶν συνθέσεως, ἐκ τῆς ἐπιδράσεως πιθανῶς ἐνζύμου τοῦ ὁροῦ (λιπάσης). Αἴτιον τῆς μεταβολῆς αὐτῆς θεωρεῖται μικρὰ ποσότης λίπους ἀπελευθερουμένη εἰς τὴν ἑστίαν τοῦ κατάγματος καὶ εἰσερχομένη εἰς τὴν κυκλοφορίαν.

Ἐν σχέσει μὲ τὴν δρᾶσιν τῶν λιπωδῶν ἐμβόλων, ὑπάρχουν δύο ἀπόψεις: Πρῶτον ἡ μηχανική, καθ' ἣν ἀποφράσσονται μηχανικῶς τελικὰ τριχοειδῆ ἀρτηρίδια, μὲ ἀποτέλεσμα τὴν ἀνοξίαν τῆς ἀρδευομένης περιοχῆς. Δεύτερον ἡ χημική, καθ' ἣν παθολογοανατομικαὶ ἀλλοιώσεις, ὀφείλονται εἰς τοξικὴν ἐπίδρασιν, ἐλευθέρων λιπαρῶν ὀξέων, προερχομένων ἐξ ὑδρολύσεως τῶν λιπωδῶν ἐμβόλων. Ταῦτα δροῦν ἐπὶ τοῦ ἐνδοθηλίου τῶν ἀγγείων καὶ προκαλοῦν περιωρισμένας αἱμορραγικὰς πετεχείας.

Παθολογοανατομικῶς ἀνευρίσκει κανεὶς εἰς τὸν ἐγκέφαλον, τὰς προαναφερθείσας πολλαπλᾶς μικρὰς αἱμορραγικὰς πετεχείας, τόσον εἰς τὴν λευκήν, ὅσον καὶ εἰς τὴν φαιὰν οὐσίαν αὐτοῦ.

Ἐνίοτε ἀνευρίσκει κανεὶς καὶ ἰσχαιμικὰ ἔμφρακτα, λόγῳ ἀποφράξεως τελικῶν ἀρτηριῶν.

Διαφορικὴ διάγνωσις

Ἡ διαφορικὴ διάγνωσις τῆς ἐγκεφαλικῆς ἢ συστηματικῆς λιπώδους ἐμβολῆς θὰ γίνῃ, ἀπὸ τῆς κρανιοεγκεφαλικῆς κακώσεως (ἐγκεφαλικὴ θλάσις ἐπὶ ἢ ὑποσκληρίδος αἱμορραγία ἀπὸ τῆς ἐγκεφαλίτιδος, ὡς καὶ μηνιγγίτιδος), μεθαιμορραγικῶν shock, ἤ, ἐφ' ὅσον εὑρίσκεται ἐν κωματώδει καταστάσει, καὶ ἐξ ἄλλων αἰτίων προκαλούντων κῶμα. Θὰ στηριχθῇ κυρίως εἰς τὸ ἱστορικόν, τὸν μηχανισμὸν τῆς κακώσεως, τὴν ὕπαρξιν ἢ ὄχι κακώσεως τοῦ κρανίου, τὴν νευρολογικὴν σημειολογίαν, εἰς τὴν ὀφθ/κὴν ἐξέτασιν, εἰς τὸ κλασσικὸν πετεχιῶδες ἐξάνθημα ἐπὶ ἐμβολῆς, κυρίως ὅμως εἰς τὴν βιοψίαν νεφροῦ διὰ παρακεντήσεως.

Κλινικαὶ μορφαὶ

Κλινικῶς διακρίνομεν: 1ον) κεραυνοβόλον μορφήν, 2ον) τὴν κλασσικὴν μορφὴν καὶ 3ον) τὴν ἀτελῆ μορφήν.

Ἀπὸ πλευρᾶς τοπογραφικῆς διακρίνομεν: 1ον) τὴν πνευμονικὴν ἐμβολὴν καὶ 2ον) τὴν ἐγκεφαλικὴν ἢ συστηματικὴν τοιαύτην.

Μία τρίτη μορφή, ἡ καρδιακή, δὲν γίνεται ἀποδεκτὴ ὑπὸ τῶν περισσοτέρων. Ἐκ τῶν μορφῶν τούτων ἡ πνευμονική, ἂν καὶ λίαν συχνὴ μετὰ ἀπὸ κατάγματα, ἔχει μικρὰν μόνον κλινικὴν σημασίαν, ἀντιθέτως ἡ ἐγκεφαλικὴ ἢ συστηματικὴ λιπώδης ἐμβολὴ εἶναι σπανία, ἀλλὰ ἐκείνη τὴν ὁποίαν ἀντιμετωπίζομεν συνήθως, ὡς κλινικὴν ὀντότητα.

Ἡ σημασία τῆς πνευμονικῆς ἐμβολῆς ἤρχισε κλινικῶς νὰ μειοῦται μετὰ τὰς ἐργασίας τῶν Sevitt (1957) καὶ Emson (1958), οἱ ὁποῖοι ἀπέδειξαν, ἀφ' ἑνὸς μέν, ὅτι τὰ ἀπὸ τῶν πνευμόνων συμπτώματα εἶναι συνήθως κεντρικῆς αἰτιολογίας καὶ ἀφ' ἑτέρου, ὅτι καὶ ἐπὶ ἐκτεταμένης πνευμονικῆς ἐμβολῆς, δὲν ὑπάρχουν συμπτώματα γενικῆς λιπώδους ἐμβολῆς.

Πειραματικῶς ἐπίσης ἀπεδείχθη ἤδη παλαιόθεν ὑπὸ τῶν Scriba (1880) καὶ Cohnheim (1880) ὅτι ἐνδοφλέβιος ἔνεσις μεγάλης ποσότητος λίπους εἶναι δυνατὸν νὰ προκαλέσῃ σοβαρὰς διαταραχὰς τῆς ἀναπνοῆς, ἀκόμη δὲ καὶ τὸν θάνατον.

Εἰς τὰς περιπτώσεις ὅμως αὐτὰς οἱ πνεύμονες δεικνύουν τόσην ἐκτετα-

μένην ἐμβολήν, ὁποία οὐδέποτε παρατηρεῖται παθολογοαγατομικῶς, ἐπὶ ἀνθρώπων. Ἐπιπλέον ἡ ποσότης τοῦ λίπους, ἡ ὁποία ἐξάγεται τότε ἐκ τῶν πνευμόνων, οὐδόλως συγκρίνεται μὲ ἐκείνας ἀτόμων, ἀποθανόντων μὲ ἐκτεταμένην λιπώδη ἐμβολήν. (Πειράματα ἐπὶ κονίκλων).

Ἀκόμη καὶ εἰς περίπτωσιν συνυπάρξεως shock ἢ ἀπωλείας αἵματος, ὁπότε τὰ ἀποτελέσματα τῆς λιπώδους ἐμβολῆς ἐπιτείνονται, δὲν φαίνεται ἡ λιπώδης ἐμβολὴ τῶν πνευμόνων νὰ εἶναι αἰτία θανάτου. Δέον ἐπίσης νὰ τονισθῇ, ὅτι ἡ συστηματικὴ ἢ ἐγκεφαλικὴ ἐμβολή, σχεδὸν πάντοτε συνοδεύεται, ἀπὸ ἐκτεταμένου βαθμοῦ πνευμονικὴν ἐμβολήν.

Ἡ ἔλλειψις συμπτωμάτων ἐπὶ πνευμονικῆς ἐμβολῆς, ὀφείλεται πιθανῶς, εἰς τὰς εὐρείας λειτουργικὰς ἱκανότητας τοῦ πνεύμονος, τὸ τεράστιον τριχοειδικὸν πεδίον ἐντὸς τῶν πνευμόνων, καθὼς ἐπίσης καὶ εἰς τὴν ὑδαρῆ κατάστασιν τῶν ἐμβόλων (Sevitt), εἰς τὴν θερμοκρασίαν τοῦ σώματος, τὰ ὁποῖα εἶναι ἀμφίβολον ἐὰν ἀποφράσσουν πλήρως τὰ τριχοειδῆ τῶν κυψελίδων (Wilson 1946).

Ἐνδιαφέρουσα εἶναι ἡ στατιστικὴ τοῦ Sevitt, ὁ ὁποῖος διενήργησε νεκροτομὴν εἰς τὸ νοσοκομεῖον ἀτυχημάτων τοῦ Μπέρμιχαμ, ἐπὶ 100 ἀτόμων, τὰ ὁποῖα ἀπέθανον μετὰ ἀπὸ πολλαπλᾶ τραύματα - κατάγματα, χωρὶς καθόλου νὰ ἐμφανίσουν ἐν ζωῇ συμπτώματα λιπώδους ἐμβολῆς. Οὗτος ἀνεῦρεν ὅτι, 24% ἐξ αὐτῶν εἶχον παθολογοαγατομικῶς συστηματικὴν λιπώδη ἐμβολὴν καὶ 89% πνευμονικὴν ἐμβολήν, ὅλοι δὲ μὲ συστηματικὴν ἐμβολὴν εἶχον καὶ πνευμονικὴν τοιαύτην. Ἐκ τούτου προκύπτει, ὅτι ὁ ἀριθμὸς τῶν περιπτώσεων λιπώδους ἐμβολῆς, μετὰ ἀπὸ παλλαπλᾶ κατάγματα καὶ τραύματα, εἶναι πολὺ μεγαλύτερος ἐκείνων, ὁ ὁποῖος γίνεται ἀντιληπτὸς κλινικῶς.

Π ε ρ ί λ η ψ ι ς : Περιεγράφησαν δύο τυπικαὶ περιπτώσεις λιπώδους ἐμβολῆς. Ἐκ τούτων, ἡ μία ἐπέζησεν ἡ δὲ ἑτέρα κατέληξεν. Συνεζητήθησαν ἡ αἰτιολογία, παθολογικὴ φυσιολογία, ἡ κλινικὴ εἰκών, τὰ μέσα διαγνώσεως καὶ ἡ διαφορικὴ διάγνωσις τῆς ὑποπανίας μέν, ἀλλὰ σοβαρᾶς αὐτῆς ἐπιπλοκῆς τῶν καταγμάτων τῶν μακρῶν ὀστῶν.

SUMMARY

PAN. SYMEONIDES, A. TSINGOS and G. PETRAKOS: Two cases of fat embolism have been described. The aetiology, pothology, clinical picture and differential daignosis have been discussed.

ΒΙΒΛΙΟΓΡΑΦΙΑ

1. ALEXANDER G.L. (1960) : Diagnosis of fat embolism. Lancet 986.
2. ALLDRED A.J. (1953) : Fat embolism with a report of 9 cases. Brt. J. Surg. 41, 82.
3. CAMERON G.R. (1948) : Brit. med. J. i, 965.
4. COHNHEIM J. (1889) : Lactures in General Pathology. London.
5. EMSON H. (1958) : J. clin. Path. 11, 28.
6. FREEMAN A.R. (1962) : Lancet 1, 1302.
7. HARMAN J.W., RAGAZ F.J. (1950) : Amer. J. Path. 26, 551.
8. ΚΡΕΜΜΥΔΑΣ Β. ΒΟΥΡΕΞΑΚΗΣ Η., ΓΕΡΜΑΝΗΣ Ι., ΤΣΟΛΑΚΙΔΗΣ Φ., ΧΑΡΑΚΙΝΗΣ Κ., (1966) : Περίπτωσις λιπώδους ἐγκεφαλικῆς ἐμβολῆς ἐπὶ κατάγματος κνήμης. Ἑλλην. Χειρ. Ἑταιρεία.Συνεδρία 5-4-66 ΙΓ' (9) 997-1005.
9. ΚΡΕΜΜΥΔΑΣ Β. ΒΟΥΡΕΞΑΚΗΣ Η., ΑΡΒΑΝΙΤΗΣ Π., ΔΑΛΑΜΑΓΚΑΣ Β., (1966) : Λιπώδης ἐμβολὴ (μετὰ 3 ἰδίων περιπτώσεων). 5ον Πανελλήνιον Συνέδριον Χειρουργικῆς Ἀθῆναι 23-26 Ὀκτ. 1966.
10. MORTON K.S. and GURGAN M.P. (1964) : Haemorrhagic shock and fat embolism: a clinical and experimental Study. Journal of Trauma 4, 687-691.
11. NEWMANN P.H. (1948) : Clinical diagnosis of fat embolism. Journal of Bone and joint Surgery 30B, 290.
12. ΠΑΠΑΘΑΝΑΣΙΟΥ Β. (1967) : Λιπώδης ἐμβολὴ τῶν ὀστῶν. Ἑλληνικὴ χειρουργικὴ ΙΔ' 500-513.
13. PELTIER L.F. (1954) : Surgery, 36, 198.
14. PELTIER L.F. (1956) : J. Bone Jt. Surg. 38A, 835.
15. PELTIER L.F. (1957) : An appraisal of the problem of fat embolism Surg. Gynec. Obst. 104, 313.
16. SCRIBA J. (1880) : Dtsch. Z. Chir. 12, 118.
17. SCUDERI C.S. (1941) : Surg. Gynec obstet. 72, 732.
18. SCULLY R.E. (1956) : Amer. J. Path. 32, 379.
19. SEVITT S. (1957) : In Proceedings of the Pathological Society of Great Britain and Ireland, 1956. (Abstracted in Med. Tijdschr. Geneesk. P. 1522).
20. SEVITT S. (1958) : Med. Pr. 239, 403.
21. SEVITT S. (1959) : In Modern Trends in Accident Surgery and Medicine (edited by R. Clarke, F. G. Badger, and S. Sevitt) London.
22. SEVITT S. (1960) : Significance and Classification of fat embolism Lancet 2, 825.
23. SEVITT S. (1962) : Fat embolism.
24. WILSON J.V. (1946) : Pathology of Traumatic Injury. Edimburgh.
25. WHITSON R.D. (1951) : A critique of fat embolism. Journal of Bone and Joint Surgery 33A, 447.

Α. ΑΡΖΙΜΑΝΟΓΛΟΥ, Β. ΤΣΙΜΠΟΥΚΗΣ, Ε. ΒΑΓΙΑΝΟΣ: Διορθωτικὴ τῆς ραιβοϊπποποδίας ἐπέμβασις κατὰ D. Evans.

Αἱ ὑποτροπαὶ καὶ αἱ παρημελημέναι περιπτώσεις τῆς συγγενοῦς ραιβοϊπποδίας συναντῶνται συχνὰ εἰς τὴν καθ' ἡμέραν πρᾶξιν καὶ συνεχίζουν ν' ἀποτελοῦν δύσκολον θεραπευτικὸν πρόβλημα διὰ τὸν Ὀρθοπεδικὸν Χειρουργόν.

Δευτεροπαθεῖς καὶ προσαρμοστικαὶ ἀνατομικαὶ ἀνωμαλίαι τῶν σκελετικῶν στοιχείων καὶ τῶν μαλακῶν μορίων ὑπάρχουν κατὰ τὴν γέννησιν εἰς τὰς συγγενεῖς ραιβοϊπποδίας καὶ ἐπαυξάνονται μὲ τὴν πάροδον τοῦ χρόνου. Αἱ γνώσεις μας ἐπὶ τοῦ θέματος ὑπολείπονται εἰσέτι καὶ δὲν γνωρίζομεν ποία εἶναι ἡ πρωτοπαθὴς καὶ ἀρχικὴ ἀνωμαλία καὶ παραμόρφωσις. Τὰ αἴτια τῶν ὑποτροπῶν ποικίλουν κατὰ τοὺς διαφόρους ἐρευνητάς.

Ἀπὸ τοῦ 1965 ἐφηρμόσθη ὑφ' ἡμῶν ἡ διορθωτικὴ ἐπέμβασις τῆς ραιβοϊπποδίας κατὰ D. Evans εἰς 14 περιπτώσεις ἀσθενῶν ἡλικίας 2½ — 11 ἐτῶν αἱ ὁποῖαι εἶχον παρουσιάσει ὑποτροπὴν κατόπιν προηγηθείσης συντηρητικῆς ἢ χειρουργικῆς θεραπείας τῶν ὁποίων δὲν γνωρίζομεν τὰς λεπτομερείας.

Τὰ ἀποτελέσματα εἶναι ἱκανοποιητικά, ἡ ἐπιτευχθεῖσα διόρθωσις συνεχίζεται καὶ δὲν ὑφίσταται ἔνδειξις ὑποτροπῆς τῆς παραμορφώσεως.

Κατὰ τὸν D. Evans ἡ ἀρχικὴ βασικὴ παραμόρφωσις εὑρίσκεται εἰς τὴν Χοπάρτειον ἄρθρωσιν καὶ εἶναι ἡ πρὸς τὰ ἔσω παρεκτόπισις τοῦ σκαφοειδοῦς καὶ τοῦ κυβοειδοῦς ἐπὶ τοῦ ἀστραγάλου καὶ τῆς πτέρνης ἢ ἀκόμη ἁπλούστερον τὸ ὑπεξάρθρημα τῆς ἀστραγαλοσκαφοειδοῦς. Κατὰ τὸν συγγραφέα αὐτὸν ὁ σκοπὸς τῆς ἐγχειρητικῆς ἀγωγῆς πρέπει νὰ εἶναι ἡ ἀνάταξις τοῦ ὑπεξαρθρήματος καὶ τῶν δευτεροπαθῶν προσαρμοστικῶν ἀνωμαλιῶν καὶ ἡ στερέωσις τῆς διορθώσεως διὰ βραχύνσεως τῆς ἔξω στήλης τῶν ὀστῶν τοῦ ἄκρου ποδός. Ἡ ἁπλῆ βράχυνσις τῆς ἔξω στήλης τῶν ὀστῶν τοῦ ἄκρου ποδὸς δὲν εἶναι ἀρκετή· θὰ πρέπει νὰ ὑπερνικηθῇ ἡ ἀντίστασις ὀφειλομένη εἰς τὸν πρὸς τὰ ἔσω καὶ πρόσω προσανατολισμὸν τῆς πτερνοκυβοειδοῦς ἀρθρώσεως ὥστε νὰ καταστῇ περισσότερον εὔκολος ἡ ἀνάταξις τοῦ ὑπερξαρθρήματος τῆς ἀστραγαλοσκαφοειδοῦς. Τοῦτο ἐπιτυγχάνεται μόνον διὰ σφηνοειδοῦς ἐκτομῆς τῆς πτερνοκυβοειδοῦς μετὰ λύσεως τῶν μαλακῶν ρικνωθέντων μορίων εἰς τὸ ἔσω χεῖλος τοῦ ἄκρου ποδός.

Διὰ τῶν ἀνωτέρω μεθόδων ἐπιτυγχάνεται ἡ πρὸς τὰ ἔξω μετατόπισις καὶ στροφὴ τοῦ σκαφοειδοῦς καὶ ἐπαναφορὰ τοῦ πρώτου μεταταρσίου εἰς τὴν προέκτασιν τοῦ μακροῦ ἄξονος τοῦ ἀστραγάλου. Ἡ βράχυνσις τοῦ πτερνοκυβοειδοῦς ὀστοῦ σταθεροποιεῖ τὴν ἀνάταξιν τοῦ ὑπεξαρθρήματος τῆς ἀστραγαλοσκαφοειδοῦς ἀρθρώσεως. Ἡ ἀποτελεσματικότης τῆς ἐγχειρητικῆς αὐτῆς μεθό-

δου εἶναι κατὰ κάποιον τρόπον τὸ θεραπευτικὸν test τῶν ὡς ἄνω θεωριῶν.

Ἡ διορθωτικὴ τῆς R. I. II. ἐπέμβασις κατὰ D. Evans γίνεται διὰ δύο τομῶν:

Ἡ ἔσω τομὴ ἀρχίζει ἀπὸ τὸ σκαφοειδὲς καὶ ἐπεκτείνεται παραλλήλως

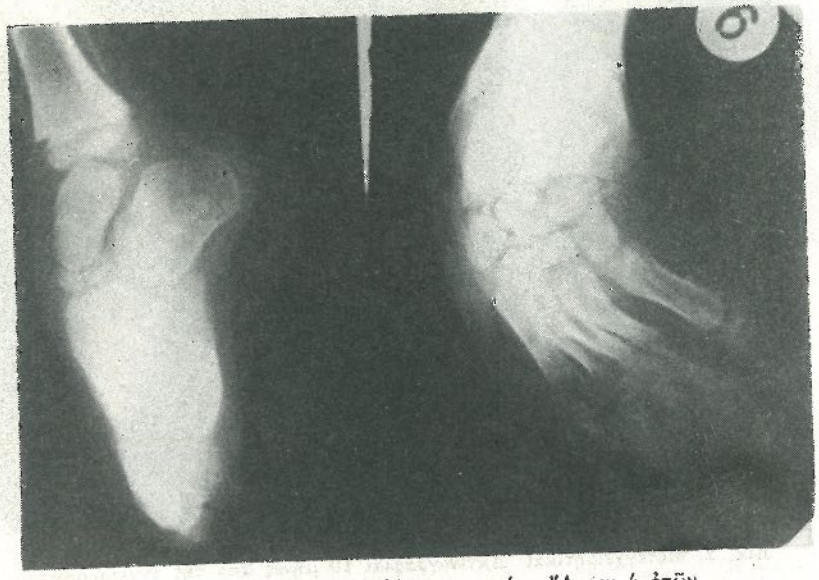

Εἰκ. 1. Προεγχειρητικαὶ Ἀκτινογραφίαι. Ἄρρεν 4 ἐτῶν.

πρὸς τὸν ὀπίσθιον κνημιαῖον, κάτωθεν τοῦ ἔσω σφυροῦ καὶ ἀνέρχεται παραλλήλως πρὸς τὸ πρόσθιον χεῖλος τοῦ Ἀχιλλείου τένοντος περίπου 6—8 ἑκ.

Ἡ ὑπὸ τάσιν πελματιαία ἀπονεύρωσις τέμνεται ὑπὸ τενοτόμου.

Ἀποκόλλησις τῆς καταφύσεως τοῦ ὀπισθίου κνημιαίου ἐπιτρέπει τὴν ἀποκάλυψιν τῆς ἀστραγαλοσκαφοειδοῦς ἀρθρώσεως. Κατόπιν ἐκτελεῖται πλαστικὴ δίκην Z τοῦ τένοντος τοῦ ὀπισθίου κνημιαίου καὶ θυλακοτομὴ τῆς ἄνω - κάτω καὶ ἔσω ἐπιφανείας τοῦ θυλάκου τῆς ἀστραγαλοσκαφοειδοῦς ὅπερ ἐπιτρέπει τὴν πρὸς τὰ ἔξω μετατόπισιν τοῦ σκαφοειδοῦς. Ἡ ἐπιμήκυνσις διὰ πλαστικῆς δίκην Z τοῦ Ἀχιλλείου τένοντος δὲν ἀποδίδει πάντοτε τὴν ἀπαιτουμένην διόρθωσιν τῆς ἱπποποδίας καὶ ἡ ὀπισθία θυλακοτομὴ τῆς ποδοκνημικῆς ἐπιβάλλεται συχνά. Ἡ πλήρης διόρθωσις τῆς ἱπποποδίας εἶναι οὐσιῶδες μέρος τῆς ἐγχειρήσεως πρὶν προχωρήσει κανεὶς εἰς τὴν δευτέραν φᾶσιν τῆς μεθόδου τὴν πνεργοκυβοειδῆ ἀρθρόδεσιν.

Ἡ ἔξω τομὴ εἶναι παράλληλος πρὸς τὸν τένοντα τοῦ βραχέος περονιαίου ὑπερθεν τῆς πτερνοκυβοειδοῦς. Ἡ ἄρθρωσις ἀποκαλύπτεται καὶ σφηνοειδὲς σχῆμα ἀκριβοῦς μεγέθους καὶ σχήματος ἀφαιρεῖται. Διὰ δύο ἀρκτήρων (Sta-

ples) ἐξασφαλίζεται ἡ καλὴ ἐπαφὴ τῶν δύο ἐπιφανειῶν, πτέρνης καὶ κυβοειδοῦς.

Τέλος γίνεται συρραφὴ τῶν τενόντων καὶ τοῦ δέρματος. Ἐφαρμόζεται

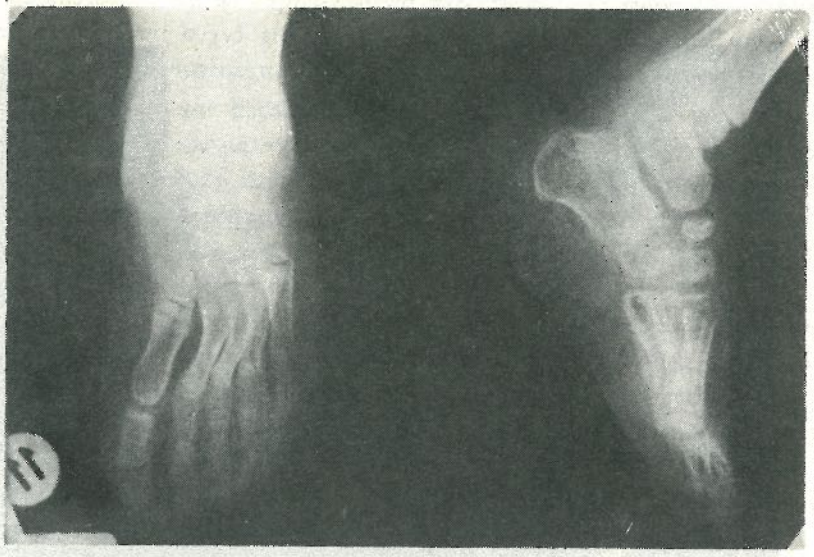

Εἰκ. 2. Μετεγχειρητικαὶ Ἀκτινογραφίαι 10 μῆνες ἀπο τῆς ἐγχειρήσεως Διορθωτικὴ τῆς ραιβοϊποδίας ἐπέμβασις μετὰ D. Evans.

Μ.Κ.Π. γυψεπίδεσμος μὲ τὸν ἄκρον πόδα εἰς θέσιν ἐλαφρᾶς ὑπερδιορθώσεως διὰ δύο ἢ πέντε μήνας. (Εἰκ. 1 καὶ 2).

SUMMARY

A. ARZIMANOGLOU, V. TSIMPOUKIS, E. D. VAGIANOS : Result of 14 cases with Equinovarus deformity by the Evans Method.

ΒΙΒΛΙΟΓΡΑΦΙΑ

D. D. EVANS 1961 : Relapsed club foot JBJS 43b, 4.

ΕΠΙΔΕΙΞΕΙΣ

Α. ΑΡΖΙΜΑΝΟΓΛΟΥ, Β. ΤΣΙΜΠΟΥΚΗΣ: Ὀστεοψαθύρωσις

Σκοπὸς τῆς βραχείας ταύτης ἀνακοινώσεως εἶναι ἡ ἐπίδειξις ἀκτινογραφιῶν ἐπὶ 3 περιπτώσεων ὀστεοψαθυρώσεως βαρείας μορφῆς, δύο συγγενεῖς καὶ μία καθυστερημένης ἐμφανίσεως

Ἡ ἐπὶ τῶν δύο περιπτώσεων ἀκολουθηθεῖσα ἐγχειρητικὴ ἀγωγὴ τῆς πολλαπλῆς ὀστεατομίας εὐθυγραμμίσεως καὶ ἐνδομυελικῆς ὀστεοσυνθέσεως ἀποτελοῦσα τὴν μέθοδον ἐκλογῆς ἐπὶ τοιούτων περιπτώσεων θέλομεν περιγράψει:

Ἡ ὡς ἄνω ἐπέμβασις ἐπινοηθεῖσα ὑπὸ τῶν Ὀρθοπεδικῶν Χειρουργῶν τοῦ Shriner's Hospital for Grippled Children εἰς Σικάγον, ἀνεκοινώθη τὸ τὸ 1951 εἰς τὸ ἐτήσιον συνέδριον τῆς Ἀμερικανικῆς Ἀκαδημίας τῶν Ὀρθοπεδικῶν Χειρουργῶν.

Ἔκτοτε ἡ ἐπέμβασις δοκιμασθεῖσα διὰ τοῦ χρόνου ἀπέδη ἡ μέθοδος ἐκλογῆς διὰ τὴν θεραπείαν τῶν παραμορφώσεων τῶν αὐλοειδῶν ὀστῶν οὐχὶ μόνον ἐπὶ περιπτώσεων ὀστεοψαθυρώσεως ἀλλὰ καὶ ἄλλων συγγενῶν ἢ μὴ παθήσεων.

Περιγραφὴ (διὰ βραχέων).

Αὕτη συνίσταται:

1) Εἰς τελείαν ὑποπεριοστικὴν ἀποκάλυψιν ὁλοκλήρου τῆς διαφύσεως τοῦ ὑπὸ διόρθωσιν αὐλοειδοῦς ὀστοῦ.

2) Τὴν ἐλευθέρωσιν δι' ὀστεοτομίας τῆς διαφύσεως κατὰ τὸ ἄνω καὶ κάτω ἄκρον αὐτῆς.

3) Τὴν ἐν ψυχρῷ ὀστεοτομίαν (δηλαδὴ τὴν ὀστεοτομίαν τῆς διαφύσεως ἐκτὸς τοῦ χειρουργικοῦ τραύματος) τῆς ἀναφερθείσης διαφύσεως καὶ διορθωτικὴν ἀνακατάταξιν τούτων ἐπὶ ἥλου ἐνδομυελικῶς, οὐδόλως λαμβανομένης ὑπ' ὄψιν τῆς θέσεως ἢ στροφῆς τῶν ὀστεοταμέντων τμημάτων μὲ κύριον μόνον γνώμονα τὸν ἐπιμήκη ἄξονα τοῦ ὀστοῦ (εἰκὼν Shish Kebab κατὰ τοὺς συγγραφεῖς).

4) Ἐπανατοποθέτησις τῆς διορθωθείσης διαφύσεως εἰς ἀνατομικὴν θέσιν καὶ ἱκανοποιητικὴν στήριξιν διὰ τοῦ ἐνδομυελικοῦ ἥλου περιφερικῶς καὶ κεντρικῶς (εἰκὼν 2).

Ἐπιπλοκαὶ

Ἡ ἐπέμβασις αὕτη ὅσον καὶ ἂν τεχνικῶς δὲν εἶναι ἐξαιρετικὰ δύσκολος

ἐγκυμονεῖ σοβαροὺς κινδύνους δι' ὃ καὶ ἐφιστῶμεν τὴν προσοχὴν τοῦ ἀναγνώστου ἐπὶ τριῶν βασικῶν σημείων:

1) Νάρκωσις: Ἰδιαίτερα εἰς βαρείας συγγενεῖς περιπτώσεις μὲ ἡ-

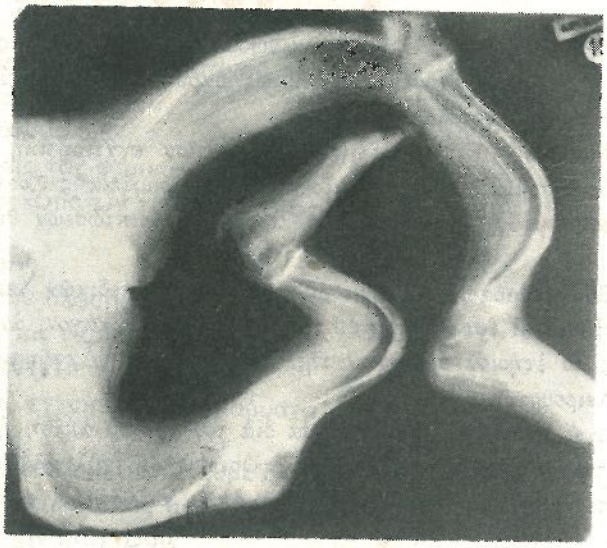

Εἰκ. 1. Ὀστεοψαθύρωση ακτινολογικὴ εἰκὼν (Προεγχειρητικῶς)

λαττωμένην ἀναπνευστικὴν ἱκανότητα (λόγῳ πολλαπλῶν καταγμάτων πλευρῶν κατὰ τὴν ἐμβρυϊκὴν ζωήν) ἡ νάρκωσις δέον ὅπως δίδεται μετὰ περισκέψεως ἰδίᾳ κατόπιν ἐπανειλημμένων διορθωτικῶν ἐπεμβάσεων.

2) Προσαρμοστικὴ βράχυνσις μαλακῶν μορίων: Λόγῳ τοῦ ἐντόνου τῶν ὀστικῶν παραμορφώσεων, προοδευτικὴ βράχυνσις τῶν μαλακῶν μορίων λαμβάνει χώραν. Ἡ βράχυνσις αὕτη δέον ὅπως ἀντιμετωπισθῇ καταλλήλως καὶ εἰς βαρείας περιπτώσεις βράχυνσις τοῦ αὐλοειδοῦς ὀστοῦ προτιμᾶται ἵνα ἀποφευχθῇ ἔντονος τάσις εὐγενῶν μαλακῶν μορίων (ἀγγεῖα - νεῦρα).

3) Σῆψις: Λεπτότητα χειρισμῶν — ταχύτης — ἀπόλυτος ἀσηψία, εἶναι ἀπαραίτητοι προϋποθέσεις ἀποφυγῆς μολύνσεως.

Μόλυνσις τοῦ ἐγχειρητικοῦ τραύματος θέτει εἰς ἄμεσον κίνδυνον τὴν ζωὴν τοῦ ἀσθενοῦς.

Ἐνδείξεις: Ἡ διὰ βραχέων περιγραφεῖσα ἐγχειρητικὴ μέθοδος, εὐρέως ἐφαρμοσθεῖσα εἰς ἀσθενεῖς πάσχοντας ἐξ ὀστεοψαθυρώσεως ἔδωσεν τὴν εὐκαιρίαν εἰς τοὺς συγγραφεῖς ὅπως προσπαθήσουν διὰ τῆς αὐτῆς μεθόδου τὴν διορθωτικὴν ἀντιμετώπισιν παρομοίων ὀστικῶν παραμορφώσεων ἐμφανιζομένων εἰς διαφόρους συγγενεῖς ἢ ἐπικτήτους νόσους.

Οὕτω οἱ Harold Sofield καὶ Edward A. Millar εἰς τὴν ἐμπεριστατωμένην μελέτην των ἀναφέρουν περιπτώσεις συγγενοῦς ψευδαρθρώσεως τῆς κνήμης (No 5), ραχίτιδος (No 15), ἰνώδους δυσπλασίας (No 2) ὡς καὶ συγγενοῦς βραχύνσεως αὐλοειδῶν ὀστῶν κάτω ἄκρων. Διὰ τὴν τελευταίαν περί-

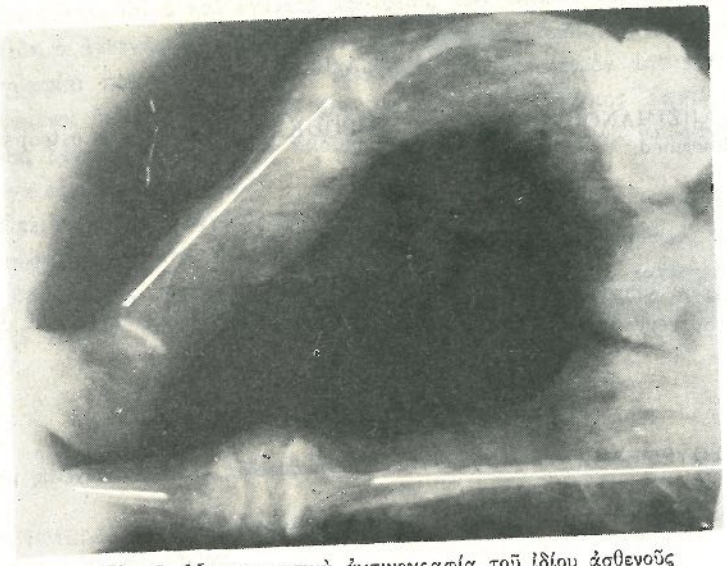

Εἰκ. 2. Μετεγχειριτικὴ ἀκτινογραφία τοῦ ἰδίου ἀσθενοῦς

πτωσιν μὲ σκοπὸν μόνον τὴν ἐπιμήκυνσιν τοῦ ὀστοῦ ἐβασίσθησαν εἰς τὴν θεωρίαν τοῦ Trueta (ἡ διακοπὴ τῆς ἀρτηριακῆς κυκλοφορίας τῆς διαφύσεως προκαλεῖ ἀντανακλαστικὴν αὔξησιν ταύτης εἰς τὴν περιοχὴν τῶν ἐπιφύσεων).

Ἴδιαι περιπτώσεις

1. Μ Π. Δ η μ ή τ ρ ι ο ς ἐ τ ῶ ν 6. Ἡ νόσος ἐγένετο ἀντιληπτὴ ὑπὸ τῶν γονέων ἅμα τῇ γεννήσει (πολλαπλὰ κατάγματα μακρῶν ὀστῶν). Δυστυχῶς εἰς οὐδεμίαν θεραπείαν ὑπεβλήθη μέχρι τῆς εἰσαγωγῆς του εἰς ΠΝΙΠΠ (Μάϊος 1966). Αἱ βαρεῖαι παραμορφώσεις φαίνονται (εἰκὼν 1)· Κατὰ διαστήματα ἐγένοντο διορθωτικαὶ ὀστεοτομίαι εἰς ἀριστερὸν καὶ δεξιὸν μηριαῖον ὡς καὶ ἀριστερὰν καὶ δεξιὰν κνήμην. Ὁ ἀσθενὴς εὑρίσκεται εἰσέτι ὑπὸ θεραπείαν μὲ σκοπὸν τὴν περαιτέρω διορθωτικὴν ἀγωγὴν εἰς ἀμφότερα τὰ ἄνω ἄκρα.

2. ΚΡ. Ἐ μ μ α ν ο υ ὴ λ ἐτῶν 10. Αὕτη ἐγένετο ἀντιληπτὴ εἰς ἡλικίαν 7 ἐτῶν δι' ἐπανειλημμένων παθολογικῶν καταγμάτων ἀμφοτέρων τῶν κνημῶν. Διορθωτικαὶ ἐπεμβάσεις ἔλαβον χώραν εἰς ἀμφοτέρας τὰς κνήμας

3. ΠΑΠ. Χ α ρ ά λ α μ π ο ς ἐτῶν 9. Αὕτη ἐγένετο ἀντιληπτὴ ἅμα τῇ γεννήσει. Εἰς οὐδεμίαν θεραπείαν ὑπεβλήθη μέχρι τῆς εἰσόδου του εἰς ΠΝΙΠΙ (Σεπτέμβριος 1967). Οὗτος εὑρίσκεται ὑπὸ θεραπείαν λόγῳ τῆς βαρείας γενικῆς καταστάσεως μὴ ἐπιτρεπούσης χειρουργικὴν διόρθωσιν πρὸς τὸ παρόν.

S U M M A R Y

A. ARZIMANOGLOU and V. TSIMPOUKIS. Three caces of osteopsathyrosis are described.

Β Ι Β Λ Ι Ο Γ Ρ Α Φ Ι Α

HAROLD A, SOFIELD MD EDUARD A. MILLAR MD, : Journal of B. and J. Surgery V. 41-A pp. 1371-1391.

Β. ΣΟΥΡΜΕΛΗΣ, Δ. ΜΟΥΡΟΥΛΗΣ: Βραδυφανὲς κάταγμα αὐχένος μηριαίου ὀστοῦ.

Ἡ Ὀρθοπεδικὴ Κλινικὴ τοῦ Γενικοῦ Κρατικοῦ Νοσοκομείου Ἀθηνῶν ἔχει τὴν τιμὴν νὰ σᾶς παρουσιάσῃ περίπτωσιν ἀσθενοῦς, ἡλικίας 43 ἐτῶν Α.Ε. ὅστις τὴν 26—9—1966 ὑπέστη πτῶσιν ἐκ κλίμακος εἰς τὴν οἰκίαν του. Ἐκλήθη εἰς ἐξ ἡμῶν καὶ ἐν συνεχείᾳ ἐλήφθησαν ἀκτινογραφίαι ἰσχίων εἰς τὰς ὁποίας οὐδὲν τὸ ὕποπτον διεπιστώθη. Κλινικῶς αἱ κινήσεις τοῦ ἰσχίου ἦσαν ἐλεύθεραι, ὁ δὲ ἀσθενὴς αἰτιᾶτο ἄλγος, κυρίως κατὰ τὴν ἀριστερὰν τροχαντήριον χώραν. Παρὰ τὸ ἀρνητικὸν τῶν ἀκτινογραφιῶν συνεστήθη εἰς τὸν ἀσθενῆ κλινοστατισμὸς καὶ ἐπανεξέτασις μετὰ ἑβδομάδα ἥτις καὶ ἐγένετο. Νέαι ἀκτινογραφίαι οὐδὲν ἔδειξον καὶ τὸ περὶ τὸν τροχαντῆρα ἄλγος εἶχεν ὑποχωρήσει. Αἱ κινήσεις τοῦ ἰσχίου ἦσαν ἐλεύθεραι καὶ ἀνώδυνοι. Καὶ πάλιν συνεστήθη εἰς τὸν ἀσθενῆ ὅπως παραμείνῃ εἰς τὴν οἰκίαν του, ἀλλὰ τοῦ ἐπετρέπη ὅπως ἐγείρεται καὶ βαδίζῃ δι, ὀλίγον ἐντὸς αὐτῆς. Τρεῖς ἑβδομάδες ἀπὸ τῆς κακώσεως καὶ ἀφοῦ ὁ ἀσθενὴς μετέβη εἰς ἐργασίας του βαδίσας ἐπ᾽ ἀρκετὸν προσῆλθεν παρ, ἡμῖν αἰτιώμενος δι᾽ ἄλγος κατὰ τὸ ἀριστερὸν γόνυ. Παρετηρήθη ὅτι παρουσίαζεν ἐλαφρὰν χολότητα τοῦ ἰσχίου κατὰ τὴν βάδισιν. Ἐγένετο νέος ἀκτινολογικὸς ἔλεγχος καὶ τὴν φορὰν αὐτὴν εἴκοσι ἡμέρας περίπου ἀπὸ τῆς κακώσεως διεπιστώθη κάταγμα αὐχένος ἀριστεροῦ μηριαίου μετὰ παρεκτοπίσεως. Ὁ ἀσθενὴς εἰσήχθη εἰς τὴν Ὀρθοπεδικὴν Κλι-

νικὴν τοῦ Γενικοῦ Κρατικοῦ Νοσοκομείου Ἀθηνῶν καὶ τοῦ ἐγένετο ἥλωσις κατὰ S.P. μετὰ πλακὸς Mc Laughlin καὶ ὀστεοτομίας βλαισότητος. Ἡ μετεγχειριτικὴ πορεία ἦτο ὁμαλή· ἑπτὰ μῆνας περίπου ἀπὸ τῆς ἐγχειρήσεως παρουσίασεν χαμηλὴν πυρετικὴν κίνησιν καὶ ἐλαφρὰ φλεγμονώδη φαινόμενα περὶ τὴν οὐλήν, δι' ὃ καὶ ἐγένετο ἀφαίρεσις τῶν ὑλικῶν ὀστεοσυνθέσεως.

Ἤδη ὁ ἀσθενὴς 14 μῆνας ἀπὸ τῆς ἐπεμβάσεως βαδίζει ἄνευ ἄλγους καὶ ἀκτινογραφίαι πρὸ μηνὸς περίπου δεικνύουν ἱκανοποιητικὸν ἀποτέλεσμα ἐπιφυλασσόμενοι διὰ τὸ τελικόν. Ὁ ἀσθενὴς τυγχάνει Δημόσιος Ὑπάλληλος καὶ ἑπομένως δὲν καταπονεῖται μὲ βάδισιν δι' ὃ δὲν δύναται νὰ θεωρηθῇ εἰς τὰ λεγόμενα ἐξ ὑπερκοπώσεως.

Ἐπειδὴ ὅμως προηγήθη ἀρκούντως ἰσχυρὰ κάκωσις καὶ τὸ κάταγμα δὲν διεπιστώθη τοὐλάχιστον διὰ τῶν συνήθων ἀκτινολογικῶν μεθόδων, τὸ ὀνομάσαμεν βραδυφανές, ὡς τὰ παρατηρούμενα οὐχὶ σπανίως ἐπὶ κατάγματος σκαφοειδοῦς χειρός· λόγῳ δὲ τῆς σπανιότητος τῆς περιπτώσεως ἐπιδεικνύομεν ταύτην.

SUMMARY

V. SOURMELIS and D. MOUROULIS : A. fracture of the femoral neck which appeared with delay.